

Navigierte Netzhautlasertherapie

Bisherige Therapieentwicklung

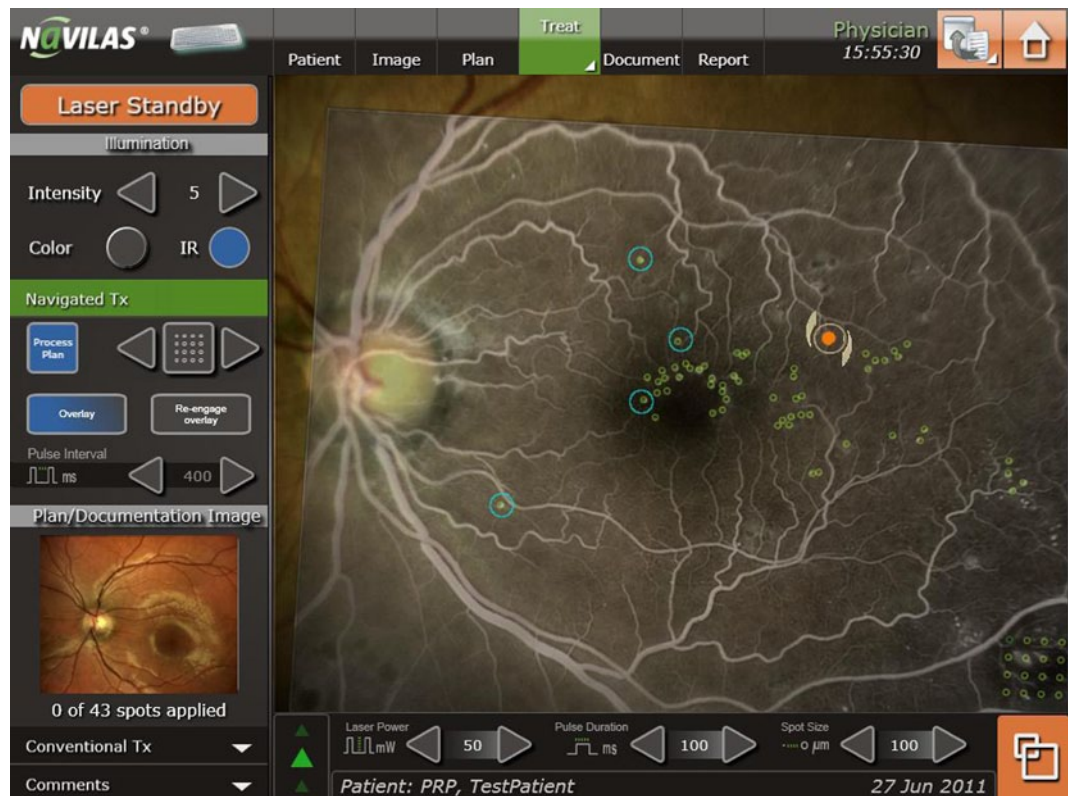
Vaskuläre Netzhauterkrankungen und ihre Komplikationen sind in der augenärztlichen Praxis nicht selten: Neben hypertensiven Veränderungen an den retinalen Blutgefäßen spielen venöse Gefäßverschlüsse und vor allem die diabetische Retinopathie (DR) und das diabetische Makulaödem (DMÖ) eine wichtige Rolle. Schon aufgrund der demografischen Entwicklung ist von einer weiteren Zunahme dieser Erkrankungen auszugehen. Insbesondere die Prävalenz des DM ist in den letzten Jahren stetig gestiegen, und man

geht davon aus, dass auch in Zukunft die Zahl der an DM erkrankten Menschen weiter zunehmen wird. Die Prävalenz der DR und des DMÖ wiederum steigen mit der Dauer des DM. Bis zum Jahr 2030 rechnet man mit einer möglichen Verdoppelung der Retinopathiezahlen [1]. Neben DR und DMÖ haben Patienten mit DM auch ein signifikant erhöhtes Risiko für andere vaskuläre Erkrankungen der Netzhaut. Die DR ist aber insofern von besonderer Bedeutung, da häufig auch jüngere Patienten von dieser okulären Komplikation des DM betroffen sind und sie auch heute noch weltweit bei Pa-

tienten mit Diabetes mellitus zwischen 20 und 75 Jahren die häufigste Erblindungsursache ist [1]. Die häufigste Ursache für einen schweren Sehverlust bei Patienten mit DM und DR ist das diabetische Makulaödem (DMÖ; [5, 8, 12]).

Sowohl bei der proliferativen DR, als auch beim DMÖ stellt die Laserphotokoagulation der Netzhaut seit vielen Jahren eine zentrale therapeutische Option dar [5, 6]. Bei der proliferativen DR hat sich die panretinale Laserkoagulation der peripheren Netzhaut als effektives Mittel, um ischämiebedingte Neovaskularisationen zurückzudrängen und so vor weite-

Abb. 1 ▶ Therapieplan mit Fluoreszenzangiogramm überlagert. Der Therapieplan, in dem in diesem Fall Einzelherde und Muster (Pattern) geplant sind, wird bei der Therapie dem Augenhintergrund in Echtzeit überlagert und stabilisiert, um so die Netzhautnavigation zu erlauben. (Mit freundl. Genehmigung OD-OS GmbH, Teltow)



ren schwerwiegenden Komplikationen zu schützen, bewährt und stellt somit die Therapie der ersten Wahl dar. Auch beim DMÖ ohne direkte Beteiligung der Makula ist die fokale Makulalasertherapie nach wie vor therapeutischer Goldstandard: Hier wurde durch die Early Treatment Diabetic Retinopathy Study (ETDRS) der Begriff des klinisch signifikanten Makulaödems (CSME) geprägt. Dieser beschreibt eine Verdickung der Netzhaut und/oder harte Exsudate innerhalb eines Abstandes von 500 µm von der Fovea centralis entfernt oder eine Ödemzone größer als eine Papillenfläche im Abstand von einem Papillendurchmesser von der Fovea centralis [2]. In einem solchen Fall sieht der Patient zwar noch sehr gut, seine Sehschärfe ist aber bereits akut gefährdet. Beim CSME hat sich über die letzten 3 Jahrzehnte die fokale Laserphotokoagulation der betroffenen Netzhautareale als therapeutischer Goldstandard etabliert [2, 22]. Zahlreiche Studien konnten zeigen, dass durch eine einmalige oder wiederholte fokale Laserbehandlung eine signifikante Stabilisierung der Sehschärfe bei Patienten mit CSME erzielt werden kann [8, 12, 22].

Die genauen Mechanismen der Photokoagulation beim DMÖ (fokale oder modifizierte Grid-Laserphotokoagulation) sind bis heute nicht eindeutig geklärt. Es erscheint aber klar, dass bei der Laserbehandlung im Bereich der Makula, nicht wie bei der Laserretinopathie oder der panretinalen Laserbehandlung bei proliferativer DR (PDR), primär auf eine Vernarbungsreaktion des Gewebes abgezielt wird. Man geht davon aus, dass bei der Laserbehandlung im Bereich der Makula die Photokoagulation von Photorezeptoraußensegmenten zu einer Abdichtung der Blutgefäße im Bereich der Stelle des schärfsten Sehens führt und der so verringerte Sauerstoffbedarf der äußeren Netzhaut die retinale Hypoxie verringern hilft [3, 26, 27]. Es besteht jedoch ein relativ langsamer Wirkeintritt, sodass frühestens 3 Monate nach der Therapiesitzung der Erfolg der Laserkoagulation beurteilt werden kann [18]. Bei der mittels Spaltlampenmikroskop manuell applizierten Lasertherapie sind in der Regel 3 bis 4 Behandlungen notwendig, um eine Stabilisierung zu erreichen [18]. Zudem ist zu

beachten, dass es nur bedingt zu einer Visusverbesserung kommt [2]. In den letzten Jahren wurde das ursprüngliche Laserprotokoll der ETDRS zwar stetig weiter angepasst und verbessert. Aktuellere Studien wie die des DRCR.net nutzen diesen Erkenntnisgewinn und setzen Therapieschemata wie das modifizierte ETDRS-Schema ein [22]. Dennoch zeigte sich, dass die konventionelle Lasertherapie, insbesondere bei dem DMÖ, das mit einer Verdickung direkt im Bereich der Stelle des schärfsten Sehens einhergeht, trotz dieser Optimierungen des ursprünglichen Protokolls keine signifikante Verbesserung zu den ursprünglichen Ergebnissen erreichen konnte. Demgegenüber konnten die leichter zu standardisierenden, schneller wirkenden pharmakologischen Therapien wie intravitreale Anti-VEGF-Injektionen auch über längere Zeiträume (>3 Jahre) überzeugende Ergebnisse zeigen [4, 6, 16]. Deshalb empfehlen auch die aktuellen Leitlinien und Behandlungsschemata der DOG und des BVA bei diabetischer Retinopathie bei fovealer Beteiligung des DMÖ zunächst eine pharmakologische Therapie (DOG.org; Stellungnahme von DOG, RG und BVA zur Therapie der diabetischen Makulopathie, Dezember 2010). Mit Ranibizumab (Lucentis®, Novartis), einem Antikörperfragment gegen den Wachstumsfaktor VEGF, ist – neben dem schon seit längerem „off-label“ eingesetzten Bevacizumab (Avastin®, Roche) seit 2011 in Europa auch eine spezifisch hierfür zugelassene medikamentöse Option verfügbar. Für Ranibizumab konnte in einer Reihe multizentrischer, prospektiver, randomisierter Studien gezeigt werden, dass durch eine regelmäßige, mehrfache intravitreale Applikation eine langfristige Visusstabilisierung und sogar -verbesserung erreicht werden kann [6, 16, 21]. Eine dauerhafter Erfolg scheint jedoch nur durch regelmäßige, wiederholte intravitreale Medikamenteneingaben erreichbar zu sein, wobei hierfür in der Regel 7 bis 9 Injektionen im ersten Jahr benötigt werden [6, 16, 21]. Dies stellt Patienten, Ärzte und das Gesundheitssystem langfristig vor nicht unbeträchtliche Herausforderungen.

Obwohl teils kontrovers diskutiert, deuten die Ergebnisse jüngst veröffentlichter Studien darauf hin, dass die Kombi-

nation aus initialer Anti-VEGF-Therapie und daran anschließender Lasertherapie zum einen die Anzahl der Anti-VEGF-Injektionen verringern helfen kann, zum anderen aber auch langfristig eine Stabilisierung bzw. Verbesserung der zentralen Sehschärfe erreichbar ist [6, 19, 25]. In der DRCR.net-Studie schnitten sowohl nach 2 [6] als auch nach 3 Jahren [7] in Bezug auf die bestkorrigierte zentrale Sehschärfe (BCVA) die Patienten am besten ab, die zunächst regelmäßige intravitreale Ranibizumab-Injektionen erhalten und nach 6 Monaten zusätzlich eine fokale Lasertherapie bekommen hatten. Auch die kürzlich veröffentlichten 3-Jahres-Ergebnisse der READ-2-Studie zeigen, dass die Kombination aus Anti-VEGF- und Makulalasertherapie langfristig zu einem reduzierten Bedarf an Anti-VEGF-Injektionen führt, ohne die positive Visusentwicklung unter Anti-VEGF-Therapie zu gefährden [4].

Als wünschenswertes Ziel für eine optimierte Therapie bei Patienten mit DMÖ erscheint also, die positiven Ergebnisse der pharmakologischen Therapie mit der andauernden Wirkung der Laserbehandlung zu kombinieren. Eine solche Kombination könnte durch wenige Injektionen eine schnelle Reduktion des Ödems und Sehschärfeverbesserung erreichen, um diese dann idealerweise durch eine einzige Laserbehandlung zu stabilisieren. Hierbei gelten jedoch besonders hohe Anforderungen an die Lasertherapie, um nicht nach Absetzen der Anti-VEGF-Behandlung wieder eine Ödemzunahme und somit weiteren, ggf. dauerhaften Sehschärfeverlust zu erleiden.

Navigierte Lasertherapie

Bereits seit vielen Jahren bestand der Wunsch, Diagnostik und Therapie beim diabetischen Makulaödem und der Lasertherapie zu verbinden. Erste technische Umsetzungen erfolgten in den 1980er- und 1990er-Jahren vor allem durch die Firmen Rodenstock (1986) und Ocular Instruments (1990) über eine Integration der auf Film basierten Fluoreszenzangiographie in den Behandlungsablauf am Spaltlampenmikroskop des Lasergerätes [9, 15]. Vor allem die Kompensation von unwillkürlichen Blickbewegungen

des Patientenauges oder der Verrollung des Augapfels stellten für die Technik der Zeit aber noch unüberwindbare Hindernisse dar und verhinderten den breiten klinischen Einsatz. Die Fortschritte in der Computertechnologie und Bildverarbeitung in den späten 1990er-Jahre ermöglichten verbesserte Lösungsansätze, aus denen dann erste technische Umsetzungen wie das von Wright im Jahr 2000 vorgestellte computerbasierte US-Research-System entstanden, die zumindest in vitro erfolgreich das Behandlungsbild stabilisieren konnten und so eine erste Grundlage für die computergestützte Netzhautlaserbehandlung darstellten [28].

Ausgehend von der rasanten technologischen Entwicklung in der refraktiven Chirurgie, wurde es Mitte des letzten Jahrzehnts dann möglich, eine robuste Bildstabilisierung auch in vivo am Augenhintergrund umzusetzen. So entstand an der Augenlinik der Ludwig-Maximilians-Universität München zusammen mit der Firma OD-OS (Teltow, Deutschland) die Idee der retinalen Navigation. Mit der Marktreife des Navilas®-Systems (Navilas®, OD-OS GmbH, Teltow, Deutschland), erstmals ein FDA- und CE-zertifiziertes Lasersystem mit implementierter retinaler Navigation, wurde dies erfolgreich in den klinischen Alltag eingeführt. Navilas® integriert erstmals retinale Bildgebung und digitale Lasertherapie in einem System, um Prozessvorteile zwischen Planung und Therapie nutzen zu können [11]. Dabei beinhaltet es zum einen die umfangreichen Möglichkeiten retinaler Bildgebung [Infrarotbild, Farbbild, Fluoreszenzangiographie (FLA)] und zusätzlich auch umfassende Möglichkeiten einer computergestützten automatisierten Netzhautlasertherapie [11]. Mit dem Navilas®-System können sowohl Muster (Pattern)-Laserbehandlungen als auch eine auf dem Fundusbild basierende digitale Planung anschließend präzise und vollständig durchgeführt werden. Gleichzeitig erfolgt eine genaue Dokumentation jedes einzelnen Laserherdes, die Position mit allen Parametern wird im Fundusbild dargestellt und gespeichert oder als Ausdruck abgeheftet [11]. Die besonderen Schwerpunkte bei der Entwicklung des Navilas®-Systems waren maximale Präzision und die sichere Anwendung

Ophthalmologie 2013 · [jvn]:[afp]–[alp] DOI 10.1007/s00347-013-2868-0
© Springer-Verlag Berlin Heidelberg 2013

M. Kernt · M. Ulbig · A. Kampik · A.S. Neubauer
Navigierte Netzhautlasertherapie

Zusammenfassung

Die navigierte Lasertherapie mit dem Navilas®-System erlaubt durch die Implementierung computergestützter Assistenzsysteme hohe Präzision und Sicherheit in der retinalen Lasertherapie. Zusätzlich bietet sie Vorteile hinsichtlich einer Standardisierung von Planung und Ausführung sowie der Dokumentation und Qualitätssicherung einer Laserbehandlung. Derzeitiger Anwendungsschwerpunkt der navigierten Lasertherapie ist neben der fokalen, sektoriellen Netzhautlasertherapie nach retinalen venösen Gefäßverschlüssen und der panretinalen Laserkoagulation bei Patienten mit proliferativer diabetischer Retinopathie (DR) vor allem das diabetische Makulaödem (DMÖ). Hier konnte gezeigt werden, dass sich insbesondere durch

die Kombination initialer Anti-VEGF-Therapie und nachfolgender navigierter Makulalasertherapie synergistische Effekte ergeben können. Es wurden signifikant längere behandlungsfreie Intervalle bei im Vergleich zur Anti-VEGF-Monotherapie gleichwertiger Visusentwicklung berichtet. Trotz vielversprechender Ergebnisse ist aufgrund der weltweit noch beschränkten Datenlage eine abschließende Beurteilung des Stellenwerts der navigierten Lasertherapie derzeit noch nicht möglich.

Schlüsselwörter

Diabetische Retinopathie · Makulaödem · Navigierte Lasertherapie · Pattern-Laser · Diabetes

Navigated retinal laser therapy

Abstract

Navigated laser therapy introduces for the first time computerized assistance systems for retinal laser therapy. The Navilas system offers high precision and safety and provides additional benefits regarding standardization of planning, execution, documentation and quality assurance. The current focus of clinical application for navigated laser therapy besides laser treatment after retinal vein occlusion and panretinal laser photocoagulation in proliferative diabetic retinopathy (PDR) is diabetic macular edema. Recent data indicate that combined initial anti-vascular endothe-

lial growth factor (anti-VEGF) and navigated macular laser therapy allows achievement and maintenance of treatment success with a minimum number of interventions. Despite very promising results the current assessment of navigated laser therapy is still limited by the evidence available worldwide.

Keywords

Diabetic retinopathy · Macular edema · Navigated laser therapy · Pattern laser · Diabetes

des Lasers insbesondere in der Nähe der Makula. Die Planung der Behandlung erfolgt vorab und kann dann in kurzer Zeit vollständig und präzise computergestützt und für den Patienten im Infrarotmodus ohne Blendung durch das Spaltlampenmikroskop durchgeführt werden.

Für die Planung einer navigierten Laserbehandlung wird zunächst auf der Basis eines von Navilas® erzeugten Planungsbildes ein individueller Therapieplan erstellt, dem neuerdings auch ein beliebiges, aus einem Fremdsystem importiertes, diagnostisches Bild z. B. eine SD-OCT-Makula-Map, oder ein Fluoreszenzangiogramm (FA) überlagert werden kann. Hiermit kann der bisher in Kliniken etablierte Ablauf von Diagnostik und The-

rapie in vollem Umfang eingehalten werden. Die **Abb. 1** zeigt einen Therapieplan, bei dem einzelne gezielte Laserherde und – hier vorwiegend – Muster auf einem Fluoreszenzangiogramm überlagert geplant wurden. Zusätzlich lässt sich auch eine Makuladickenkarte eines OCT-Systems für die Planung importieren und überlagern (**Abb. 2**). Während der Behandlung wird der Therapieplan ohne das diagnostische OCT/FA-Bild dann automatisch auf das Real-time-Infrarotbild des Augenhintergrundes überlagert, wobei dabei die typischen Augenbewegungen bei der Behandlung ausgeglichen werden. Der Zielstrahl des Therapielasers wird automatisch auf die nächste, vorausgeplante Therapieposition vorpositio-

niert und kontinuierlich auf der Netzhaut an dieser geplanten Stelle stabilisiert. Bei der Therapie nutzt das Gerät einen Präpositionierungsmodus: Schritt für Schritt wird hier automatisch der Zielstrahl auf die geplanten Ziele und nach Applikation von einem geplanten Laserherd zum nächsten positioniert. Für die eigentliche Behandlung wird der Laser per Fußtaster vom Arzt freigegeben.

Bereits mit den ersten klinisch verfügbaren Systemen konnte gezeigt werden, dass die Navigationstechnologie nicht nur in vitro, sondern auch in der klinischen Alltagssituation eine sehr hohe Präzision und Reproduzierbarkeit der applizierten Laserherde mit einer Abweichung von weniger als 100 µm vom vorgeplanten Ziel ermöglicht [14]. Diese Genauigkeit mit der kontrolliert vollständigen Durchführung der navigierten Lasertherapie anhand eines voraus erstellten Planes scheint bereits bei einer reinen Lasertherapie Vorteile im klinischen Ergebnis hinsichtlich der Visusentwicklung zu bringen. So konnten erste Fallserien [13, 14] und retrospektive Fallkontrollstudien [17] zeigen, dass mit der navigierten Lasertherapie beim DMÖ – im Vergleich zur konventionellen Laserphotokoagulation – die Notwendigkeit für Wiederbehandlungen signifikant reduziert werden kann [17].

Aus Patientensicht stehen neben dem Ergebnis, das vor allem an der besseren Visusentwicklung bemessen wird, die Verringerung der Behandlungsdauer durch schnellere Abarbeitung des zuvor erstellten Planes [20] und der Behandlungskomfort durch geringe Schmerzbelastung und Blendung im Vordergrund. In einer jüngst veröffentlichten Studie konnte unsere Arbeitsgruppe zeigen, dass das therapiebezogene Schmerzempfinden bei mit Navilas® behandelten Patienten signifikant geringer ist als nach konventioneller, spaltlampengestützter Lasertherapie [11]. Dazu mögen das unsichtbare Infrarotlicht anstatt des Halogenlichts sowie das Weglassen des Kontaktglases beitragen. Neben dem funktionellen Ergebnis ist es die Reduktion der erforderlichen Nachbehandlungen mit der navigierten Lasertherapie, die einen wichtigen Vorteil für den Patienten darstellt [11].

Bei erstmaliger Anwendung der navigierten Lasertherapie wird der Arbeitsschritt der digitalen Therapieplanung vom Arzt zunächst als zusätzlicher Arbeits- und Zeitaufwand empfunden. Dieser Schritt jedoch verkürzt die Therapiezeit und hilft wesentlich, unnötige Nachbehandlungen zu vermeiden, und führt so insgesamt zu einer wesentlich effizienteren Therapie [17, 20]. Die Transparenz durch Erstellung des Planes und die Dokumentation der Therapie Herd für Herd bieten weitere Vorteile. Nach unseren Erfahrungen, bei der Definition eines gemeinsamen Konsensus-Therapieprotokolls mit verschiedenen Experten, bestehen erstaunlich große Abweichungen im Verständnis der Planung und Umsetzung des modifizierten ETDRS-Schemas. Auch aus Transparenz und Schulungsgesichtspunkten ist die digitale Integration von Therapie und Bildgebung nützlich: erstmals kann die Therapie anhand des Planes mit Kollegen klar dargestellt und abgestimmt werden. Das ermöglicht auch telemedizinische Behandlungsabläufe, beispielsweise die Ausführung eines qualitätsgesicherten Behandlungsplanes an einem Ort nach vorangegangener Planung mit Experten an einem anderen Ort. Schließlich ist es durch die Therapiedokumentation erstmals möglich, geplante vs. tatsächlich ausgeführte Laserherde einfach zu analysieren [10, 11, 14, 20]. Das ist bedeutsam beispielsweise für eine quantitative Optimierung der applizierten Laserherde.

Panretinale und sektorielle Lasertherapie mit dem Navilas®-Lasersystem

Mittels eines Weitfeldobjektivs für das Navilas®-Gerät und eines speziellen Kontaktglases ist es auch möglich, die Netzhautperipherie navigiert zu behandeln (Abb. 3). Die Behandlung kann sowohl im Farbbildmodus als auch im Infrarotlicht durchgeführt werden, wodurch die Blendung des Patienten während der Behandlung reduziert wird. Dabei erfolgt ebenfalls eine digitale Stabilisierung des Bildes auf der Netzhaut, sodass die Laserherde nicht nur mit 10–30 ms, sondern auch mit den gewohnten 100 ms Pulsdauer durchgeführt werden können und

hierdurch eine topographisch genau reproduzierbare Laserapplikation möglich wird. Grundsätzlich kann auch bei der peripheren Laserbehandlung eine digitale Therapieplanung durchgeführt werden, die dann aus mehreren, zusammengesetzten Einzelbildern der peripheren Netzhaut besteht. Eine Integration von externen Imagingtools, wie z. B. Weitwinkel-fluoreszenzangiographiescans, in die Therapieplanung von navigierten peripheren Laserbehandlungen wird derzeit klinisch evaluiert. Die Reichweite in die Peripherie entspricht konventionellen Geräten, wobei auf dem Monitor zur erleichterten Orientierung ein breiter Bildausschnitt dargestellt wird. Erste Erfahrungen auch aus unserer Klinik deuten darauf hin, dass insbesondere bei der panretinalen Laserphotokoagulation bei PDR, aber auch bei sektorieller Laserung nach Venenastverschlüssen im klinischen Alltag mit der navigierten Lasertherapie höchst effizient und dennoch mit hoher computergestützter Präzision therapiert werden kann.

In Abb. 3 und 4 sind die Grundelemente der Netzhautnavigation mit dem Navilas® zusammengefasst. Im Folgenden wird dargestellt, wie diese in eine Behandlungsstrategie für das diabetische Makulaödem integriert werden können.

Navigierte Lasertherapie beim diabetischen Makulaödem

Neben der panretinalen und sektoriellen Laserkoagulation der peripheren Netzhaut ist fokale Makulalaserbehandlung sicherlich die wichtigste Indikation der navigierten Lasertherapie. Wie bereits dargestellt, bietet Navilas® erstmals eine Plattform, die eine nachvollziehbare, standardisierte Planung und Durchführung der Photokoagulation beim DMÖ mit höchster Präzision ermöglicht. Dies erlaubt eine DMÖ-Therapie mit weniger Wiederholungsbehandlungen im Vergleich zur konventionellen Laserbehandlung [13, 14, 17].

Durch den Einsatz von Anti-VEGF-Injektionen können seit wenigen Jahren auch bei Patienten mit direkter fovealer Beteiligung eines DMÖs nicht nur eine Visusstabilisierung, sondern in einem Großteil der Fälle auch signifikante Verbesserungen der Sehsehstärke erreicht werden [13, 21]. Die vorliegenden 36-Mo-

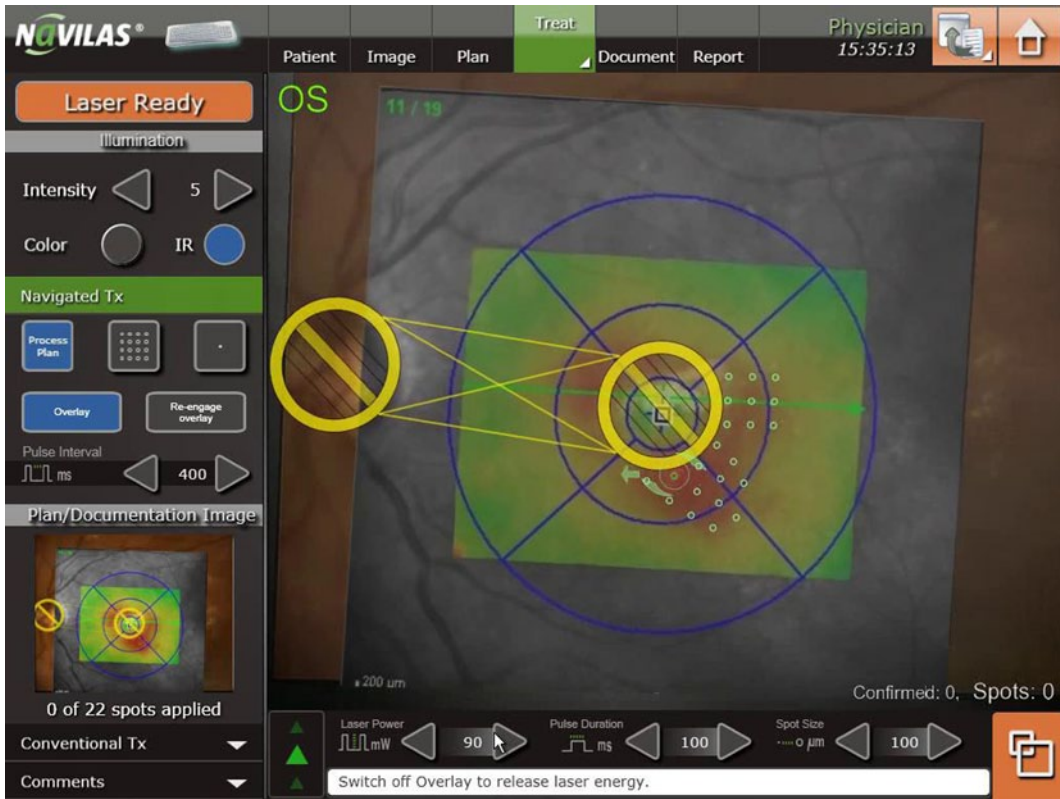


Abb. 2 ▲ Überlagerung mit OCT-Dickenkarte. (Mit freundl. Genehmigung OD-OS GmbH, Teltow)

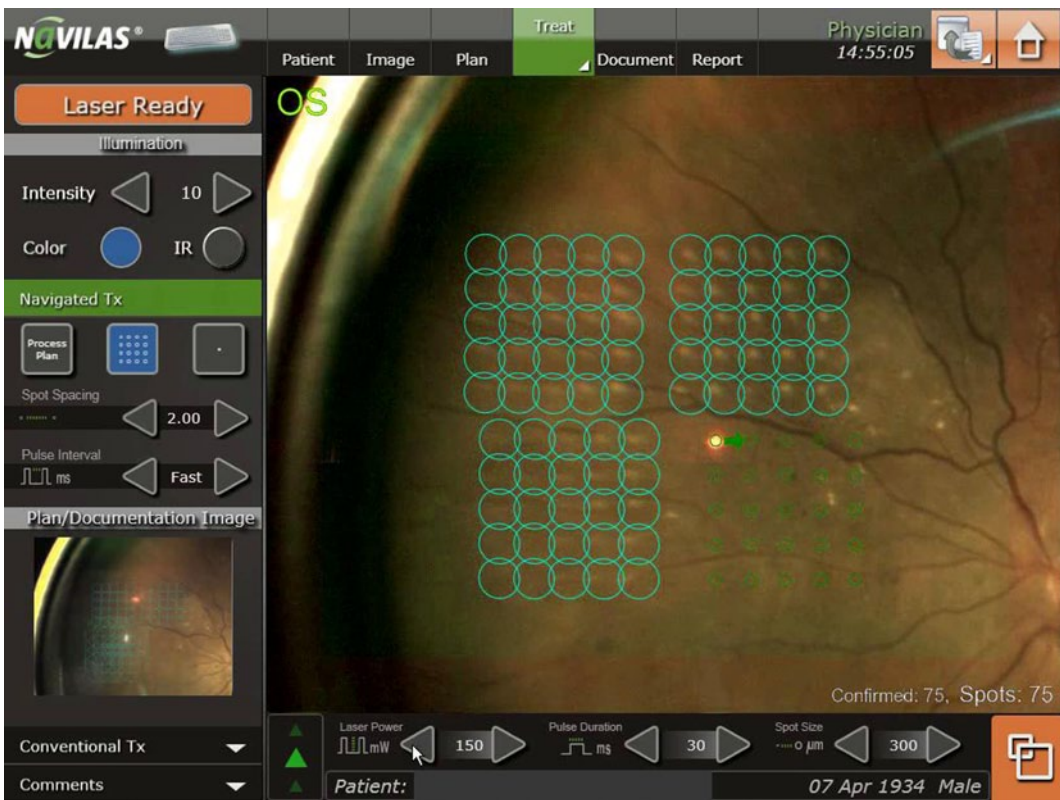


Abb. 3 ▲ Periphere panretinale Photokoagulation. Bei der peripheren panretinalen Photokoagulation werden Muster (Pattern) verwendet. Von den Assistenzsystemen werden u. a. bereits abgegebene Herde topografisch registriert und markiert. (Mit freundl. Genehmigung OD-OS GmbH, Teltow)




Abb. 4 ◀ Grundelemente der Netzhautnavigation. (Mit freundl. Genehmigung OD-OS GmbH, Teltow)

nats-Daten aus der READ-2-Studie [4] zeigen, dass sich bereits durch den optimalen Einsatz eines konventionellen Lasers eine Reduktion der notwendigen Anti-VEGF-Injektionen erreichen lässt. Dies konnte anhand kürzlich vorgestellter Daten der Arbeitsgruppe um Prof. Freeman (San Diego, USA) und aus unserer Klinik bestätigt werden [23, 24]. Darüber hinaus ließ sich in einer in unserem Haus durchgeführten Pilotstudie durch die Kombination aus initialer Anti-VEGF-Therapie, gefolgt von navigierter Makulalasertherapie, die Anzahl der nach einem Upload von 3 intravitrealen Ranibizumab-Injektionen benötigten Injektionen im Durchschnitt auf weniger als 1 Injektion im ersten Jahr reduzieren [24]. Vergleichbare Ergebnisse wurden auch von der Arbeitsgruppe um Prof. Freeman berichtet [23]. Dies ist für den Patienten vorteilhaft und reduziert injektionsbedingten Aufwand bzw. Kosten.

Auf diesen Ergebnissen aufbauend, bietet sich ein Behandlungsschema für die Kombination der navigierten Lasertherapie mit Anti-VEGF an, das mit den aktuellen Leitlinien und Empfehlungen, aber auch mit der europäischen Zulassung von Ranibizumab für die DMÖ-Behandlung kompatibel ist: Für das DMÖ ohne direkte foveale Beteiligung ist die Lasermonotherapie weiterhin als primäre Therapie indiziert [22], wobei die navigierte Therapie in den Netzhautarealen geplant wird, wo angiographisch Leckagequellen

sichtbar sind, beispielsweise exsudierende Mikroaneurysmen. Bei dem häufigeren DMÖ mit Beteiligung der Fovea erfolgen zunächst 3-mal monatliche Anti-VEGF-Injektionen und danach die Entscheidung über eine zusätzliche navigierte Lasertherapie. Diese erfolgt, wenn sich ein klarer Visusanstieg oder eine deutliche Reduktion der Netzhautdicke ergeben hat. Unter Einbeziehen der Befunde aus FLA und OCT wird die navigierte Lasertherapie zielgerichtet in Bereichen „fokaler“ Leckage oder persistierender Netzhautverdickung appliziert. Die Kontrolluntersuchung erfolgt nach der gängigen Anti-VEGF-Posologie mit der Indikation zur Reinjektionen im Fall von Dickenzunahme ($\geq 20\%$) oder bei progredientem Visusverlust von ≥ 10 Buchstaben auf der ETDRS-Visustafel. Für den Patienten erscheint uns eine damit mögliche, potenziell dauerhafte Stabilisierung mit weniger Injektionen insbesondere mit Blick auf die Compliance vorteilhaft zu sein.

Limitationen

Als Limitationen für eine endgültige Bewertung des Therapieansatzes sind vor allem derzeit die noch relativ kurze Nachbeobachtungszeit und die wenigen Behandlungszentren weltweit zu nennen, was die klinischen Erfahrungen begrenzt. Einschränkend muss auch darauf hingewiesen werden, dass – wie bei allen computergestützten Assistenzsystemen – es

möglich ist, dass beispielsweise der Präpositionierungsmodus oder die Zielstabilisierung unter sehr ungünstigen optischen Bedingungen keine ausreichende Bildinformation erhalten. In den von uns evaluierten Behandlungsserien trat dies sehr selten auf. Das System stellt hierfür die Möglichkeit bereit, in einen „manuellen“ Modus umzuschalten und eine Behandlung ohne computergestützte Assistenz durchzuführen. Grundsätzlich wird Laserenergie erst durch Betätigung des Fußpedals freigegeben und unterliegt somit der Kontrolle des behandelnden Arztes.

Fazit für die Praxis

- Die navigierte Lasertherapie stellt erstmals computerunterstützte Therapiemöglichkeiten für die retinale Photokoagulation sowohl im Bereich der Makula, aber auch in der Netzhautperipherie bereit, wie sie in der refraktiven Laserchirurgie schon seit langem Standard ist.
- Die Assistenzsysteme des Navilas®-Lasersystems erlauben eine hohe Präzision und Sicherheit in der Therapie, bieten aber auch zusätzliche Vorteile in Bezug auf eine Standardisierung der Planung und Ausführung sowie der Dokumentation und Qualitätssicherung der Netzhautlasertherapie. Navilas® integriert dabei Diagnostik

und Lasertherapie in ein System mit Fokus auf die navigierte Therapie.

- Besonders offensichtlich erscheinen die Vorteile der retinalen Navigation bei der fokalen Makulalasertherapie. Deshalb stellt die navigierte Lasertherapie beim DMÖ einen aktuellen Schwerpunkt dar, als primäre Therapieoption bei DMÖ ohne direkte Beteiligung der Fovea und bei fovealer Beteiligung im Rahmen einer Kombinationstherapie nach der Gabe von Anti-VEGF-Injektionen.
- Ziel ist es, die aktuellen therapeutischen Optionen und deren Kombination weiter zu optimieren, um den Behandlungserfolg für den Patienten durch dauerhafte Stabilisierung des DMÖ mit möglichst wenigen, effektiven Eingriffen weiter zu verbessern.
- Auch bei der Therapie peripherer Pathologien stellt die navigierte Netzhautlasertherapie eine interessante neue Option dar. Ob und inwieweit diese Vorteile gegenüber den konventionellen Laserverfahren bietet, wird derzeit klinisch evaluiert.

Korrespondenzadresse

PD Dr. M. Kernt

Augenlinik, Ludwig-Maximilians-Universität
Mathildenstr. 8, 80336 München
marcus.kernt@med.uni-muenchen.de

Interessenkonflikt. Der korrespondierende Autor weist für sich und seine Koautoren auf folgende Beziehungen hin: A. Neubauer: C OD-OS GmbH; M. Kernt: C OD-OS GmbH.

Literatur

1. The DCCT Research Group (1991) Epidemiology of severe hypoglycemia in the diabetes control and complications trial. *Am J Med* 90:450–459
2. Early Treatment Diabetic Retinopathy Study Research Group (1985) Photocoagulation for diabetic macular edema. Early Treatment Diabetic Retinopathy Study report number 1. *Arch Ophthalmol* 103:1796–1806
3. Arnarsson A, Stefansson E (2000) Laser treatment and the mechanism of edema reduction in branch retinal vein occlusion. *Invest Ophthalmol Vis Sci* 41:877–879
4. Do DV, Nguyen QD, Khwaja AA et al (2012) Ranibizumab for edema of the macula in diabetes study: 3-year outcomes and the need for prolonged frequent treatment. *Arch Ophthalmol* 8:1–7
5. Ehrlich R, Harris A, Ciulla TA et al (2010) Diabetic macular oedema: physical, physiological and molecular factors contribute to this pathological process. *Acta Ophthalmol* 88:279–291
6. Elman MJ, Bressler NM, Qin H et al (2011) Expanded 2-year follow-up of ranibizumab plus prompt or deferred laser or triamcinolone plus prompt laser for diabetic macular edema. *Ophthalmology* 118:609–614
7. Elman MJ, Qin H, Aiello LP et al (2012) Intravitreal ranibizumab for diabetic macular edema with prompt versus deferred laser treatment: three-year randomized trial results. *Ophthalmology* 119:2312–2318
8. Gelissen F, Ziemssen F (2010) Diabetic maculopathy. Diagnosis and treatment. *Ophthalmologie* 107:773–786 (quiz 787–778)
9. Jean B, Kreissig I (1986) Simultaneous fluo-angiography: a method for laser treatment close to the macula. *Klin Monatsbl Augenheilkd* 189:258–259
10. Kernt M, Cheuteu R, Liegl RG et al (2012) Navigated focal retinal laser therapy using the NAVILAS(R) system for diabetic macula edema. *Ophthalmologie* 109:692–698
11. Kernt M, Cheuteu R, Vounotrypides E et al (2011) Focal and panretinal photocoagulation with a navigated laser (NAVILAS®). *Acta Ophthalmol* 89:e662–e664
12. Kollias AN, Ulbig MW (2010) Diabetic retinopathy: early diagnosis and effective treatment. *Dtsch Arztebl Int* 107:75–83 (quiz 84)
13. Kozak I, Kim JS, Oster SF et al (2012) Focal navigated laser photocoagulation in retinovascular disease: clinical results in initial case series. *Retina* 32(5):930–935
14. Kozak I, Oster SF, Cortes MA et al (2011) Clinical evaluation and treatment accuracy in diabetic macular edema using navigated laser photocoagulation NAVILAS. *Ophthalmology* 118:1119–1124
15. Mainster MA, Yannuzzi LA, Heacock G et al (1990) A slitlamp comparator system for macular photocoagulation. *Retina* 10:57–59
16. Mitchell P, Bandello F, Schmidt-Erfurth U et al (2011) The RESTORE study: ranibizumab monotherapy or combined with laser versus laser monotherapy for diabetic macular edema. *Ophthalmology* 118:615–625
17. Neubauer AS, Langer J, Liegl R et al (2013) Navigated macular laser decreases retreatment rate for diabetic macular edema: a comparison with conventional macular laser. *Clin Ophthalmol* 7:121–128
18. Neubauer AS, Ulbig MW (2007) Laser treatment in diabetic retinopathy. *Ophthalmologica* 221:95–102
19. Nguyen QD, Shah SM, Khwaja AA et al (2010) Two-year outcomes of the ranibizumab for edema of the macula in diabetes (READ-2) study. *Ophthalmology* 117:2146–2151
20. Ober MD, Kernt M, Cortes MA et al (2013) Time required for navigated macular laser photocoagulation treatment with the Navilas®. *Graefes Arch Clin Exp Ophthalmol* 251:1049–1053
21. Reznicek L, Cserhati S, Liegl R et al (2013) Ranibizumab in diabetic macular edema: evaluation of functional and morphological aspects. *Ophthalmologie* [Epub ahead of print]
22. Scott IU, Danis RP, Bressler SB et al (2009) Effect of focal/grid photocoagulation on visual acuity and retinal thickening in eyes with non-center-involved diabetic macular edema. *Retina* 29:613–617
23. Seidensticker F, Neubauer AS, Wasfy T et al (2011) Wide-field fundus autofluorescence corresponds to visual fields in chorioretinitis patients. *Clin Ophthalmol* 5:1667–1671
24. Seidensticker F, Reznicek L, Cserhati S et al (2012) Improvement of fixation in diabetic macular edema patients under intravitreal ranibizumab treatment. *Klin Monatsbl Augenheilkd* [Epub ahead of print]
25. Soheilian M, Ramezani A, Obudi A et al (2009) Randomized trial of intravitreal bevacizumab alone or combined with triamcinolone versus macular photocoagulation in diabetic macular edema. *Ophthalmology* 116:1142–1150
26. Stefansson E (1990) Oxygen and diabetic eye disease. *Graefes Arch Clin Exp Ophthalmol* 228:120–123
27. Stefansson E, Landers MB 3rd, Wolbarsht ML (1981) Increased retinal oxygen supply following pan-retinal photocoagulation and vitrectomy and lensectomy. *Trans Am Ophthalmol Soc* 79:307–334
28. Wright CH, Barrett SF, Ferguson RD et al (2000) Initial in vivo results of a hybrid retinal photocoagulation system. *J Biomed Opt* 5:56–61