

Imaging peripherer Netzhautveränderungen

Priv.-Doz. Dr. med. Marcus Kernt

Augenklinik der Ludwig-Maximilians-Universität München

eMail: marcus.kernt@med.uni-muenchen.de

Vaskuläre Netzhauterkrankungen, wie die Diabetische Retinopathie (DR), retinale Venenverschlüsse (RVV) und die neovaskuläre altersbedingte Makuladegeneration (AMD) sind in Deutschland Hauptverursacher von schwerwiegender Visusminderung und Blindheit. Zwar stehen häufig zentrale Prozesse, wie ein Makulaödem, im Vordergrund, doch haben wir in den letzten Jahren zunehmend gelernt, dass diese zentralen Veränderungen häufig direkt mit der peripheren Netzhautsituation in Verbindung stehen. Wenn wir beispielweise die Pathogenese des Diabetischen Makulaödems (DMÖ) betrachten, so spielen hier als Folge des Diabetes mellitus eine Vielzahl biochemischer Veränderungen eine Rolle, die dann im Bereich der Makula, aber auch in der peripheren Netzhaut zu Gefäßendothelschäden und zum Zusammenbruch der Blut-Retina-Schranke führen. An deren Endstrecke steht, sowohl bei der DR aber auch beim DMÖ, die vermehrte Ausschüttung des Vascular Endothelial Growth Factor (VEGF). Dieser gilt durch seine die vaskuläre Permeabilität verändernde Wirkung als der Hauptverursacher von retinale Neovaskularisation, aber auch des Makulaödems.

Dank neuer Therapieoptionen, wie beispielsweise der intravitrealen anti-VEGF Therapie, können wir vielen dieser Patienten helfen, aber insbesondere mit Bezug auf die überschießende Ausschüttung von Wachstumsfaktoren bei Patienten mit DR, DMÖ oder RVV, können wir hier oft nur symptomatisch behandeln, denn die häufig peripher gelegen, ischämischen Netzhautareale stellen einen Hauptstimulus für die vermehrte VEGF Expression dar. Diese werden in der Regel durch eine alleinige Pharmakotherapie nicht kausal therapiert. Außerdem deuten neuere Daten ausdrücklich darauf hin, dass für eine langfristige Stabilisierung die Quantifizierung der (peripheren) Ischämie unerlässlich ist, um diese dann suffizient (z. B. mit einer sektoriellen oder panretinalen Lasertherapie) behandeln zu können (Abb. 1a und b). Hierfür stehen uns moderne Imaging-Devices zur Verfügung, die speziell auf die Darstellung der peripheren Netzhaut ausgerichtet sind und uns so zusätzliche wertvolle Informationen für eine umfassende ophthalmologische Therapie liefern können.

Insgesamt hat sich die diagnostische Bildgebung des Augenhintergrundes in den letzten Jahren wesentlich in ihrem Stellenwert gewandelt. Bestand sie zunächst im Wesentlichen aus der fundusfotographischen Dokumentation zentraler Netzhautbefunde, die ab den 70er Jahren durch die analoge Fluoreszenzangiographie ergänzt wurde - beide Untersuchungstechniken bestanden in der Regel entweder aus Einzelfotoaufnahmen der zentralen 35-50° der Netzhaut, oder aber, wenn auch peripherer Netzhautareale dargestellt werden sollten, aus kompliziert anzufertigenden Composite-Aufnahmen (z. B. 7-Feld Fundusfotographie nach ETDRS Standard), die dann aus mehreren Einzelbildern zusammen

gesetzt werden mussten. In den letzten Jahren hat sich die ophthalmologische Bildgebung aber doch entscheidend fortentwickelt.

Der technische Fortschritt der letzten Jahre hat auch die Bildgebung in der Augenheilkunde revolutioniert und so unser Verständnis bei einer Vielzahl von Erkrankungen von Netz- und Aderhaut, aber auch des Glaskörpers und der vitreo-retinalen Grenzfläche grundlegend verändert, erweitert und verbessert. Wenn wir über die Bildgebung peripherer Netzhaut Veränderungen sprechen, so haben sich insbesondere die Weitwinkel-Scanning-Laser-Ophthalmoskopie (SLO), aber auch die auf dieser basierende digitale Weitwinkel-Angiographie in den letzten Jahren ständig weiter entwickelt und sind zunehmend im klinischen Alltag etabliert. Aber auch die Weitwinkel-Fundusautofluoreszenz (FAF) ist inzwischen in ausgereifter Form klinisch und praxistauglich verfügbar und ermöglicht uns völlig neue Einblicke in periphere, retinale Pathologien. So konnte beispielsweise kürzlich gezeigt werden, dass auch bei der trockenen AMD, die ja zunächst primär als Erkrankung der Makula und des hinteren Pols angesehen wurde, regelhaft Veränderungen in der Netzhautperipherie auftreten, sodass nun auch die AMD als primär „panretinale“ Erkrankung verstanden werden muss. Daraus ergibt sich, dass auch die periphere Netzhaut diagnostische Informationen liefert, die uns langfristig ein besseres Krankheitsverständnis ermöglichen können (Abb. 2 a und b).

Was unterscheidet nun die modernen Weitwinkel Imaging-Devices von der konventionellen ophthalmologischen Bildgebung? Grundsätzlich ist es zwar auch mit einer konventionellen Funduskamera möglich periphere Netzhautveränderungen zu dokumentieren, jedoch ist aufgrund des in der Regel relativ kleinen dargestellten Bildwinkels (meist zwischen 35° und 55°) die technische Umsetzung im klinischen Alltag oft schwierig. Gerade beim Ablichten der peripheren Netzhaut treten häufig Probleme auf und auch die Zunahme optischer Abbildungsfehler tut ihr Übriges. Kontakt-Weitwinkelfunduskameras, wie z. B. die RetCam 120 eröffnen bei speziellen Fragestellungen, wie zum Beispiel der Fundusdokumentation Frühgeborener neue Möglichkeiten. Viele derartiger Systeme müssen aber auf die Augenoberfläche aufgesetzt werden, was ein Hinderungsgrund für die Verbreitung in der alltäglichen Routinediagnostik ist (Abb. 3). Hinzu kommt, dass in den letzten Jahren eine Reihe, teils sogar non-mydratische, non-contact Weitwinkelfundus-Imaging-Systeme entwickelt wurden, die inzwischen so ausgereift sind, dass sie bei teils sehr guter Bildauflösung, auf unkomplizierte Weise, weite Teile der zentralen und peripheren Netzhaut präzise und detailgetreu abbilden können und so beispielsweise auch ein valides Screening auf DR erlauben. Zudem verfügen die meisten Systeme über spezifische Software-Lösungen, die zusätzliche Diagnostikfunktionen, wie z. B. Messtools, beinhalten und z.B. auch ein heranzoomen beliebiger Details erlauben. Diese Weitwinkelfundus-Imaging-Systeme sind entweder als „stand-alone“ Geräte (z. B. das Optomap P200Tx Weitwinkel-SLO der Firma OPTOS, mit dem sowohl eine Farbfundusbildgebung, aber auch Weitwinkel-FLA und – Fundusautofluoreszenz möglich sind und laut Hersteller bis zu 180° der Netzhaut abgebildet werden können) oder aber als „add-on“ Module für bestehende Imaging-Geräte (z.B. Spectralis Ultraweitwinkel Angiographie Modul für HRA-2, Heidelberg Engineering, mit dem

Weitwinkel-FLAs, aber auch ICG-Angiographien möglich sind, Abb. 4) verfügbar. Diese Imaging-Devices eröffnen eine Vielzahl neuer diagnostischer Anwendungen und werden zunehmend in klinische Alltags-Settings integriert. Einen besonders hohen Stellenwert haben sie insbesondere bei (peripheren) vaskulären Erkrankungen, wie der DR, aber auch bei Patienten mit Uveitis und anderen entzündlichen Netzhauterkrankungen.

Die Schlüsseltechnologie der letzten zehn Jahre für die Ophthalmologie ist sicher die optische Kohärenztomographie (OCT). Neben Verbesserungen der Auflösung hat hier die Erhöhung der Scangeschwindigkeit zu einer zunehmend breiteren und leichteren Anwendung geführt. Auch die verbesserte Steuerung und Auswertung mittels Software trägt heute wesentlich dazu bei, dass sich die OCT heute insbesondere bei Makulaerkrankungen von einer Spezialdiagnostik zu einem nicht mehr wegzudenkenden Standard in der augenärztlichen Diagnostik entwickelt hat. Bei der Beurteilung peripherer Netzhautveränderungen war die OCT aber bisher eher unbedeutend, da es keine OCT Systeme gab, die über eine ausreichende Geschwindigkeit verfügten die Weitwinkel OCT Scans erzeugen und so ein valides OCT-Imaging der peripheren Netzhaut zu ermöglichen. Einen wichtigen Schritt in diese Richtung ist nun ein Kooperations-Projekt des Instituts für Biomolekulare Optik der Ludwig-Maximilians-Universität (LMU) München und der Augenklinik der LMU gegangen. Mit der Entwicklung einer neuartigen Laserquelle erlaubt das Fourier Domain Mode Locking (FDML)-OCT Scan-Geschwindigkeiten im Mega (1.000.000) Hertz Bereich. Damit lassen sich Weitwinkel-OCT-Scans erzeugen, die es ermöglichen, auch periphere Netzhautveränderung detailliert mittels hochauflösender OCT-Technologie zu untersuchen. Mittels dieser Technologie, aber auch mittels kommerziell verfügbarer Weitwinkel-OCT Systeme wie dem kürzlich vorgestellten Topcon DRI OCT-1, wird die Beurteilung auch der peripheren Netzhaut mittels OCT zunehmend greifbarer.

Abbildungen:

Abb.1a

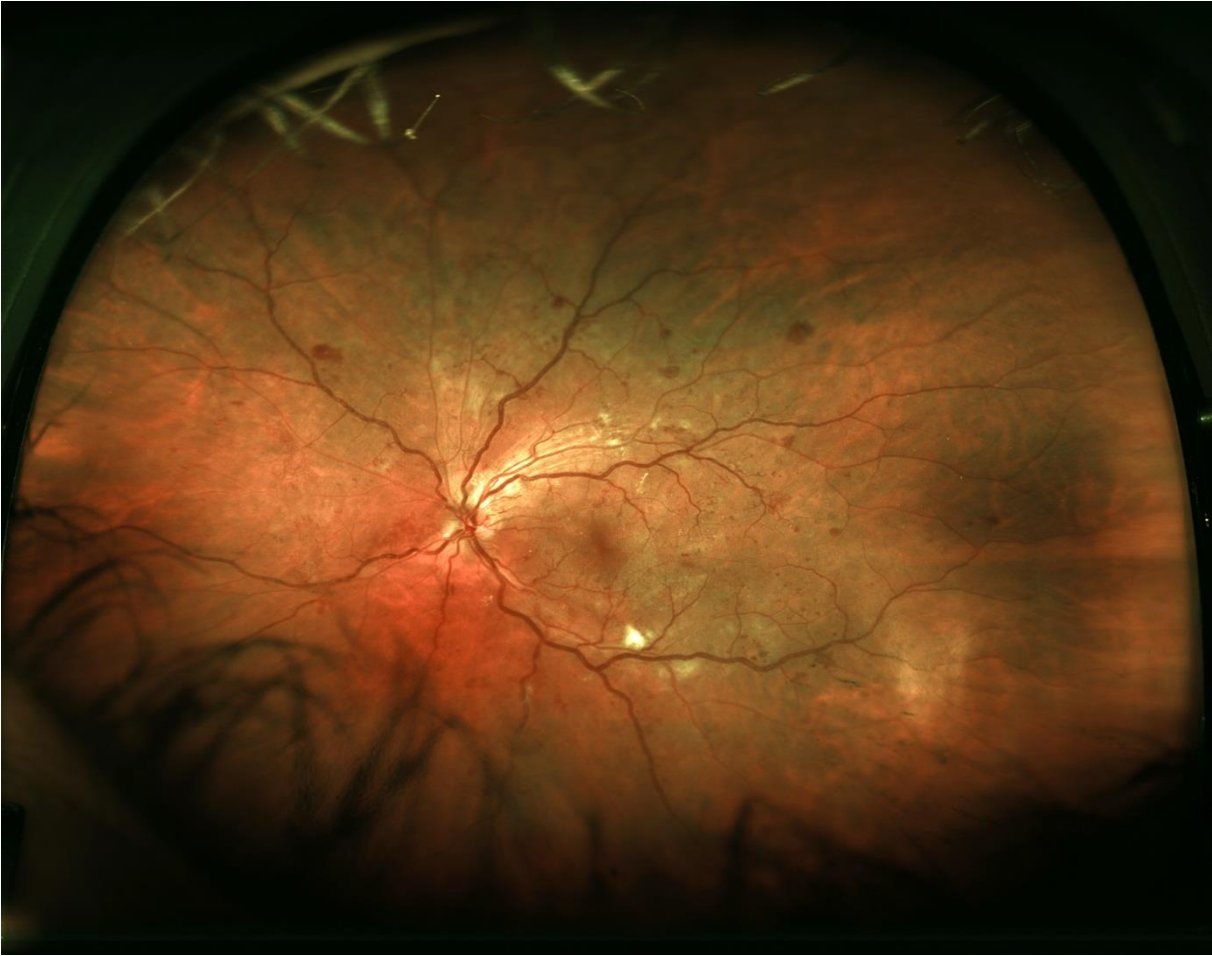
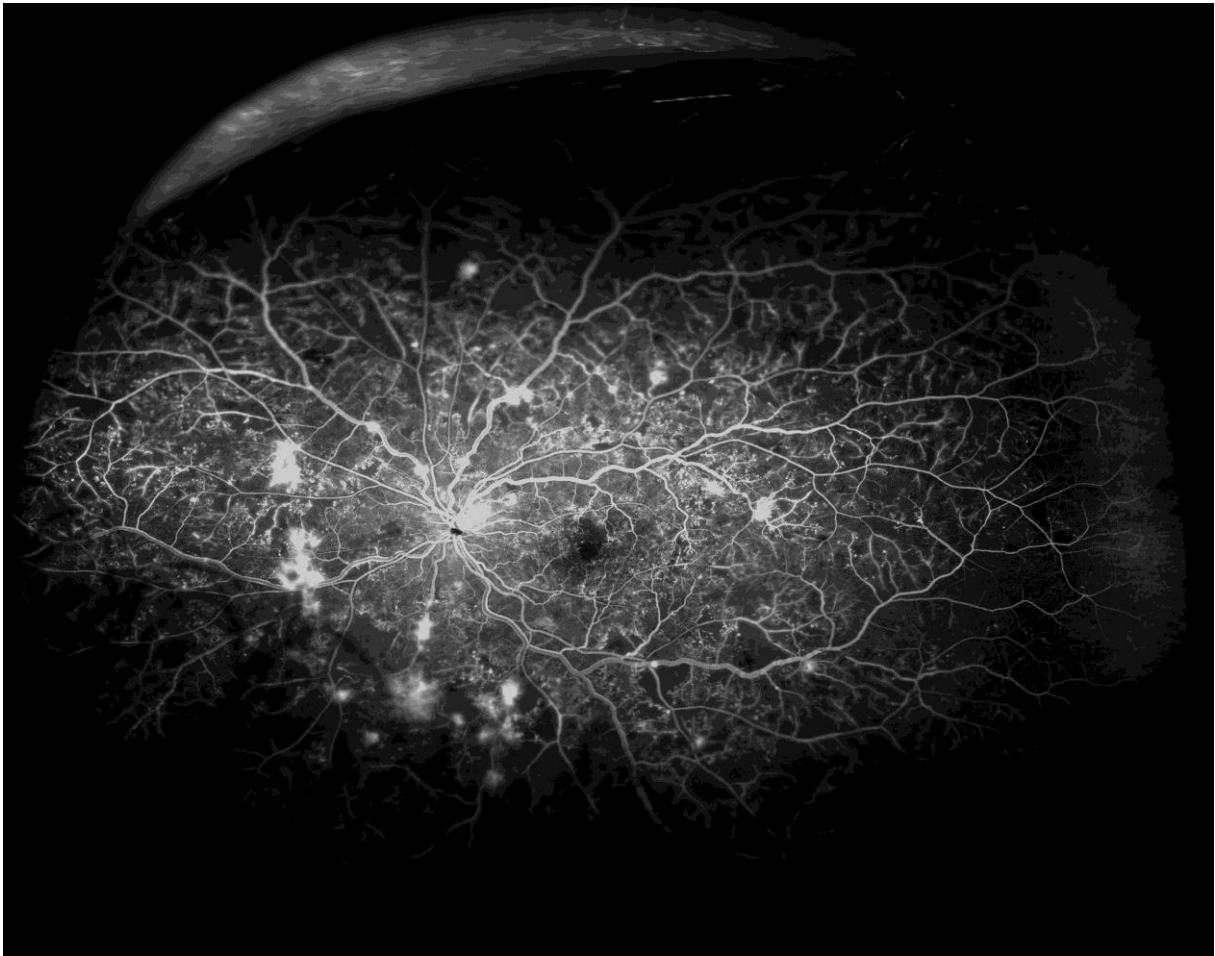

Abb. 1b

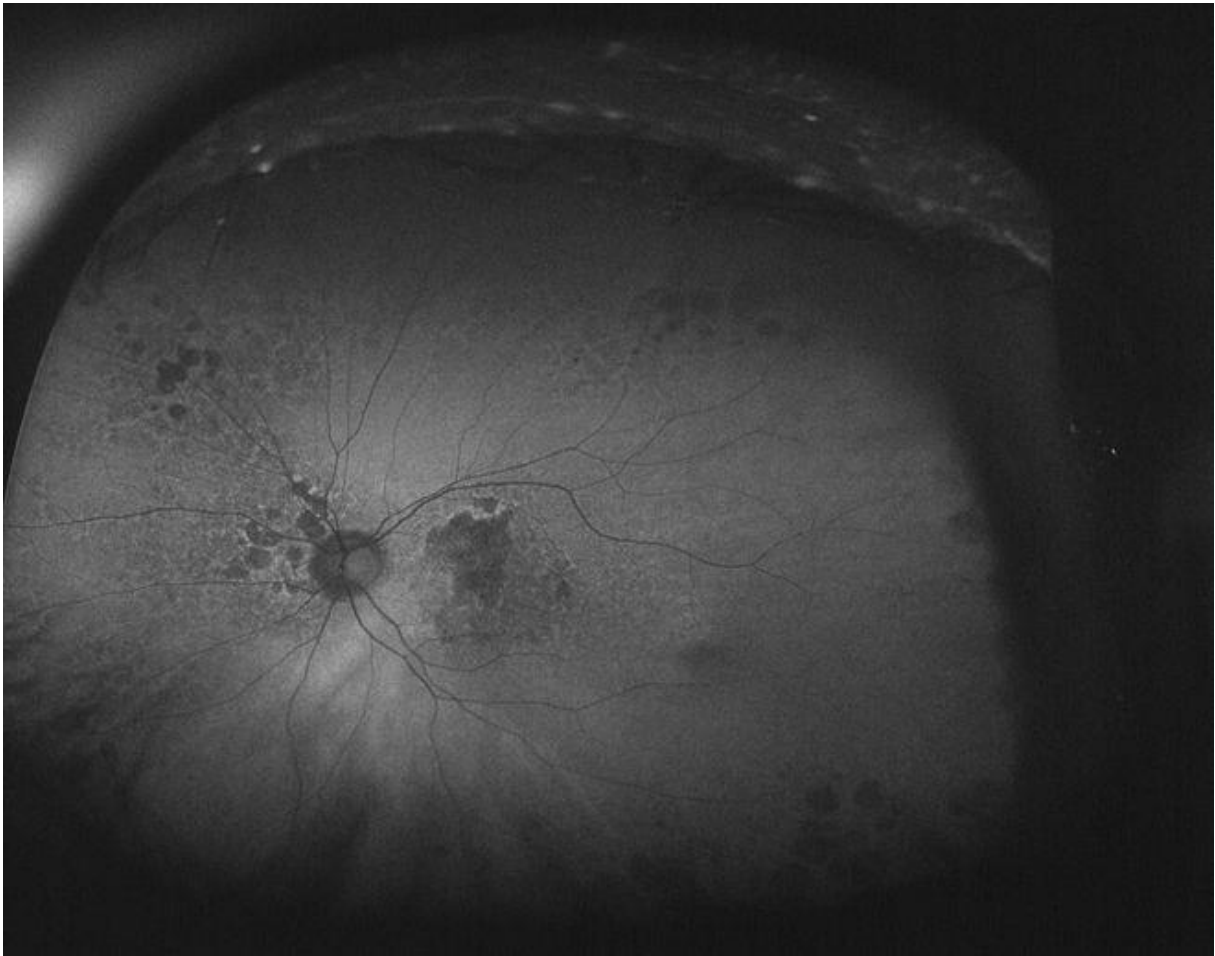


Optomap® Ultraweitwinkel-SLO-Farbscan (a) und Fluoreszenzangiographie (b) eines Patienten mit proliferativer diabetischer Retinopathie. Die Fluoreszenzangiographie zeigt ausgedehnte ischämische Netzhautareale in der Peripherie.

Abb. 2a

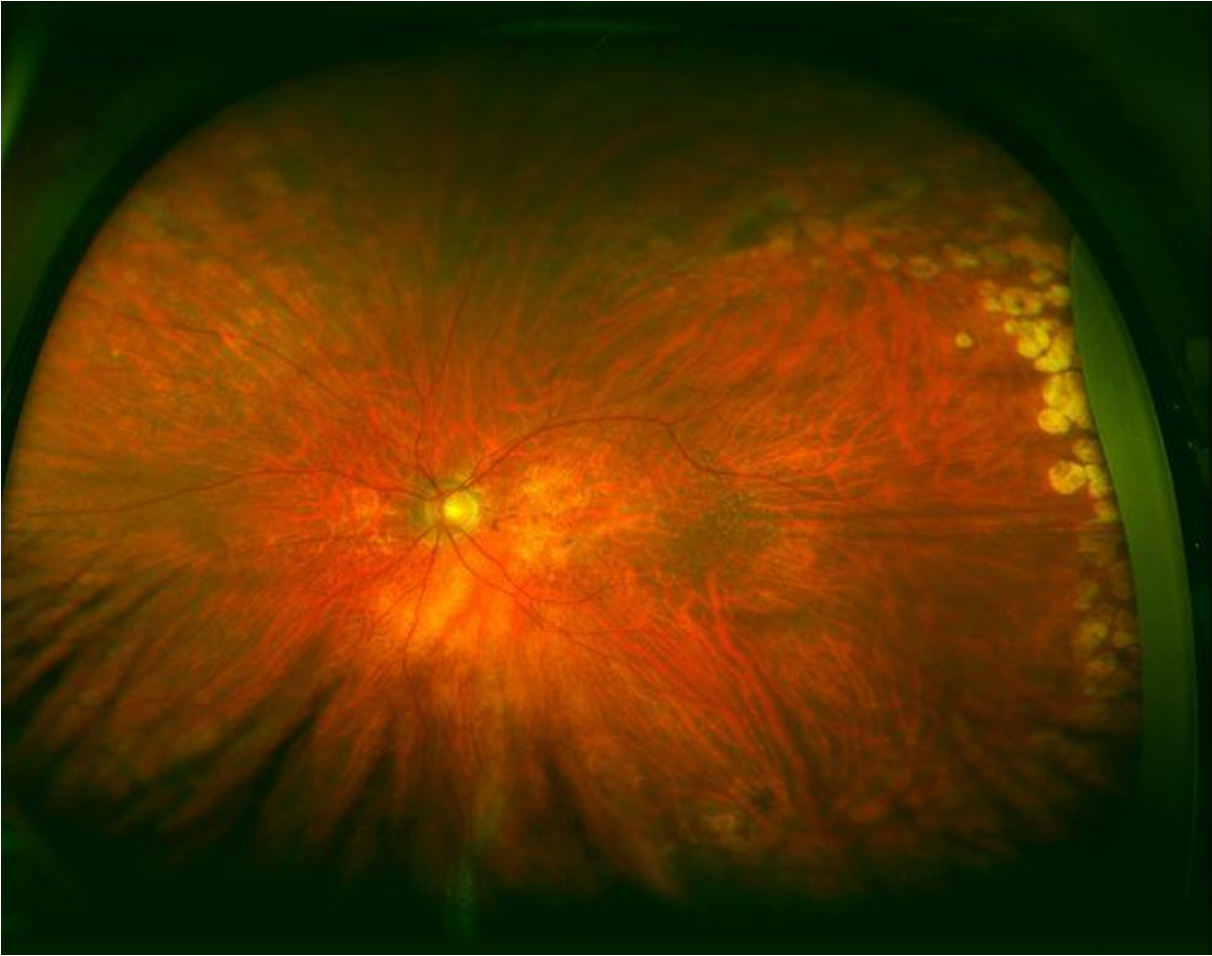

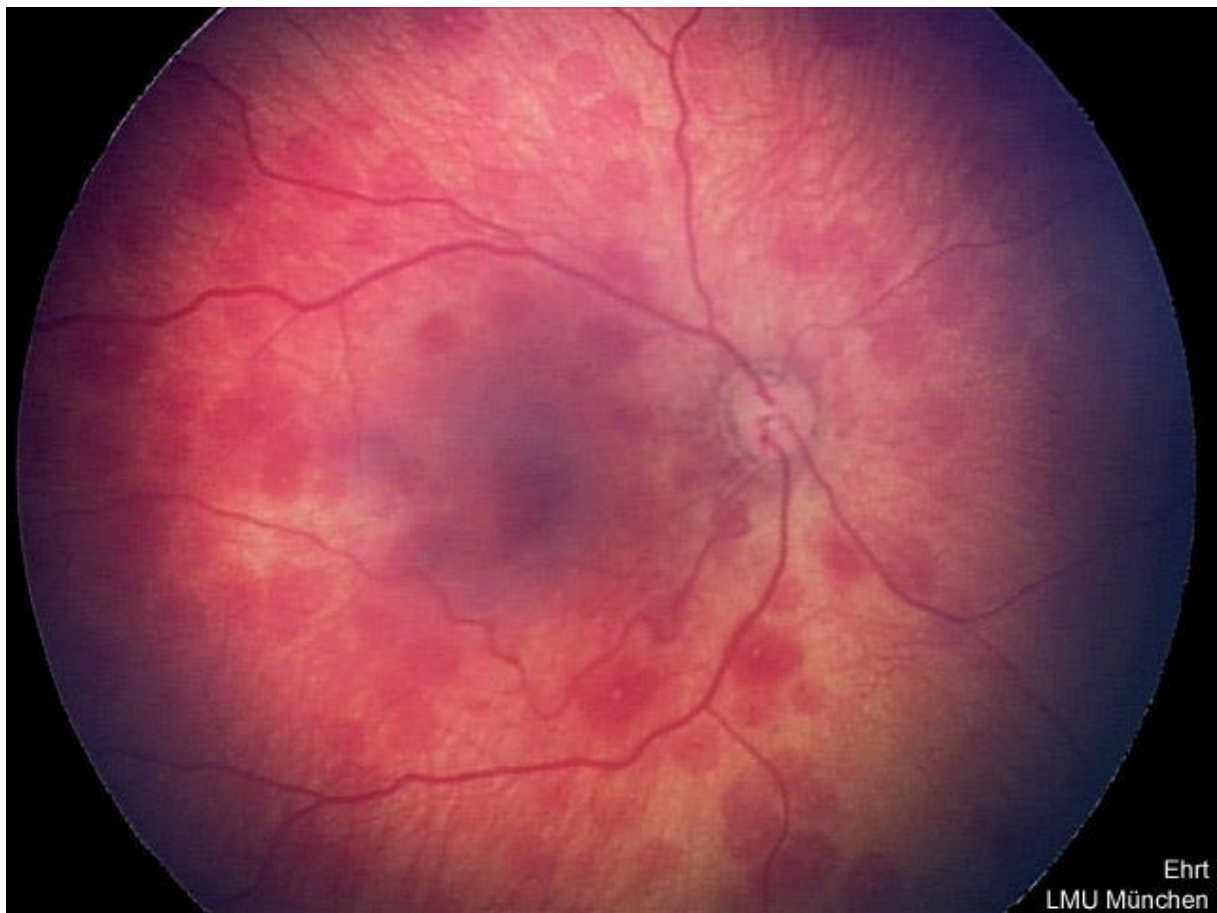Abb. 2b



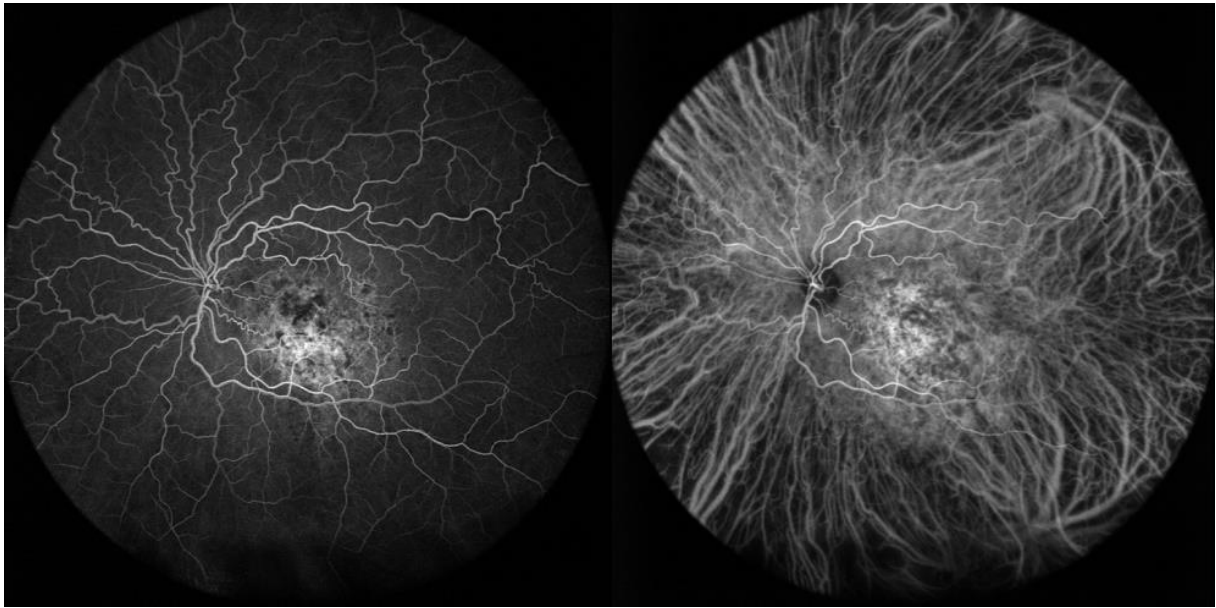
Optomap® Ultraweitwinkel-SLO-Farbscan (a) und Fundusautofluoreszenz (b) eines Patienten mit trockener AMD. Die Fundusautofluoreszenz zeigt sowohl zentral, als auch peripher deutliche Veränderungen, die so im Farbbild nur sehr bedingt erkennbar sind.

Abb. 3



Rechter Fundus eines Frühgeborenen mit retinalen Blutungen, aufgenommen mit der RetCam® 120 (mit freundlicher Genehmigung von Prof. Ehrt, LMU München)

Abb. 4



Spectralis® Ultrawideangle Fluoreszenz- (a) und Indozyanin- (b) Angiographie eines Patienten mit choroidalen Hämangiom. Sowohl retinal, aber auch in der Choroidea zeigen sich deutliche Auffälligkeiten (mit freundlicher Genehmigung von Prof. Staurenghi, Mailand)



Priv.-Doz. Dr. med. Marcus Kernt

eMail: marcus.kernt@med.uni-muenchen.de