

Verbesserung des Fixationsverhaltens bei Patienten mit diabetischem Makulaödem unter Therapie mit Ranibizumab

Improvement of Fixation in Diabetic Macular Oedema Patients under Intravitreal Ranibizumab Treatment

Autoren

F. Seidensticker, L. Reznicek, S. Cserhati, R. G. Liegl, J. Langer, A. Wolf, A. Kampik, M. Ulbig, C. Haritoglou, M. Kernt

Institut

Augenklinik, Ludwig-Maximilians-Universität München

Schlüsselwörter

- Retina
- diabetisches Makulaödem
- diabetische Retinopathie
- Fixation
- Ranibizumab
- Mikroperimetrie

Key words

- retina
- diabetic macular oedema
- diabetic retinopathy
- fixation
- ranibizumab
- microperimetry

eingereicht 3. 9. 2012
akzeptiert 24. 10. 2012

Bibliografie

DOI <http://dx.doi.org/10.1055/s-0032-1327930>
Online-publiziert
Klin Monatsbl Augenheilkd
© Georg Thieme Verlag KG
Stuttgart · New York ·
ISSN 0023-2165

Korrespondenzadresse

Priv.-Doz. Dr. med. Marcus Kernt
Ludwig-Maximilians-Universität
München
Augenklinik
Mathildenstr. 8
80336 München
Tel.: ++ 49/89/51 60 38 11
Fax: + 49/89/51 60 51 60
marcus.kernt@
med.uni-muenchen.de

Zusammenfassung



Hintergrund: Evaluierung des Fixationsverhaltens und der Fixationsstabilität als mögliche Verlaufparameter, zusätzlich zur Sehschärfe- und Netzhautdickenentwicklung, bei Patienten mit diabetischem Makulaödem (DMÖ) unter intravitrealer Ranibizumab-Therapie.

Patienten und Methoden: Es wurden 30 Patienten (39 Augen) mit Fovea involvierendem DMÖ untersucht. Morphologische (zentrale Netzhautdicke gemessen mit der optischen Kohärenztomografie, OCT) und funktionelle (Visus, Mikroperimetrie Fixationsverhalten und Fixationsstabilität) Parameter wurden vor Therapiebeginn und nach dreimaliger monatlicher intravitrealer Ranibizumab-Therapie ausgewertet.

Ergebnisse: Unter Ranibizumab-Therapie stieg der durchschnittliche bestkorrigierte Ausgangsvisus signifikant ($p < 0,001$) von $26,15 \pm 13,83$ Buchstaben um $6,85 \pm 6,45$ Buchstaben auf $33,00 \pm 13,31$ Buchstaben an. Die mittlere Netzhautdicke nahm dabei signifikant ($p < 0,001$) von $503,72 \pm 143,78 \mu\text{m}$ vor Therapiebeginn auf $387,05 \pm 122,02 \mu\text{m}$ nach der 3. intravitrealen Lucentis-Eingabe ab. Die mikroperimetrisch erfasste Netzhautsensitivität veränderte sich während der Therapie nicht signifikant. Die durchschnittliche Fixation innerhalb von 2° (bzw. 4°) stieg signifikant von $64,15\%$ (bzw. $85,7\%$) vor der Behandlung auf $70,15\%$ (bzw. $91,5\%$) nach der 3. intravitrealen Ranibizumab-Eingabe. Bei Fixationsstabilität kam es zu einer signifikanten Zunahme der stabilen zentralen Fixation innerhalb von 2° von $43,9\%$ vor Therapiebeginn auf $58,5\%$ nach Abschluss der Therapie.

Schlussfolgerung: Nach dreimaliger intravitrealer Ranibizumab-Therapie bei Fovea involvierendem DMÖ stieg die zentrale Sehschärfe signifikant an. Im Gegensatz zur mikroperimetrisch erfassten Netzhautsensitivität verbesserten sich im Untersuchungszeitraum das Fixationsverhalten

Abstract



Background: The aim of this study was to evaluate the fixation and other functional and morphological alterations in patients with diabetic macular oedema (DMO) under intravitreal ranibizumab therapy.

Patients and Methods: Thirty patients (39 eyes) with DMO with central involvement were included in this prospective study. Morphological (fluorescein angiography, OCT) as well as functional (visual acuity, microperimetry including fixation) parameters were analysed before and after three monthly intravitreal applications of ranibizumab.

Results: Best-corrected mean visual acuity (BCVA) increased significantly by $6.85 + 6.45$ letters from 26.15 ± 13.83 to 33.03 ± 13.31 letters. Mean central retinal thickness and mean central retinal volume decreased significantly from $503.72 \pm 143.78 \mu\text{m}$, respectively ($p < 0.001$) before treatment to $387.05 \pm 122.02 \mu\text{m}$ after the third intravitreal injection with ranibizumab. Mean retinal sensitivity obtained with microperimetry did not change significantly over the course of treatment. Mean fixation within 2° (4°) improved from 64.15% (85.7%) before treatment significantly to 70.15% (91.5%) after three intravitreal injections with ranibizumab. Mean fixation stability within 2° improved from 43.9% before treatment significantly to 58.5% after three intravitreal injections.

Conclusion: DMO improved both morphologically with a significant reduction of central retinal thickness and volume and a significantly improved BCVA as well as fixation and fixation stability over the course of three monthly intravitreal injections with ranibizumab. Retinal sensitivity obtained in microperimetry did not change significantly over the course. Based on our observations we interpret and suggest fixation and fixation stability as an early functional parameter

und die Fixationsstabilität signifikant. Deshalb könnten diese Parameter als zusätzliche funktionelle Parameter bei der Verlaufsbeurteilung von Patienten, die bei DMÖ mit Ranibizumab behandelt wurden, von Wert sein.

Einleitung

Das diabetische Makulaödem (DMÖ) und die diabetische Makulopathie zählen in Deutschland und den westlichen Industrienationen zu den häufigsten Erblindungsursachen in der erwerbstätigen Bevölkerung [1–3].

Über viele Jahrzehnte war die fokale Makulalasertherapie Therapie der Wahl, da sich hiermit insbesondere dann, wenn die Stelle des schärfsten Sehens (Fovea centralis) noch nicht mitbetroffen ist, in vielen Fällen eine langfristige Stabilisierung des Ödems erzielen lässt. Wenn aber die Fovea bereits ödematös verdickt ist und die Sehschärfe deutlich herabgesetzt ist, lässt sich durch alleinige Makulalasertherapie nur selten eine Verbesserung der Sehschärfe erzielen. In diesen Fällen haben in den letzten Jahren VEGF-Inhibitoren wie Bevacizumab, Ranibizumab oder Pegaptanib in der Therapie des Fovea involvierenden DMÖ deutlich an Bedeutung gewonnen [4–6].

Die vor Kurzem veröffentlichten 24-Monats-Daten der Zulassungsstudien für die intravitreale Ranibizumab-Therapie bei DMÖ (RESTORE/RESOLVE) lassen den Schluss zu, dass die regelmäßige Anwendung intravitrealer Injektionen mit VEGF-Inhibitoren zu funktionellen und strukturellen Veränderungen der Netzhaut führt, einhergehend mit einer signifikanten Verbesserung der zentralen Sehschärfe und dem Rückgang der in der optischen Kohärenztomografie (OCT) gemessenen zentralen Netzhautdicke (central retinal thickness, CRT) [7–9]. Darüber hinaus konnte gezeigt werden, dass durch die wiederholte intravitreale Applikation des VEGF-Inhibitors Ranibizumab auch über die initiale Aufsättigungsphase hinaus bei Patienten mit Fovea involvierendem DMÖ eine Stabilisierung und Verbesserung der Sehschärfe erreicht werden kann. Diese Ergebnisse sind in der Therapie des Fovea involvierenden DMÖ dem häufig bestenfalls netzhautstabilisierenden Effekt der konventionellen Lasermonotherapie signifikant überlegen [5,6,8,10,11]. Allerdings entstehen durch die Therapie mit VEGF-Inhibitoren nicht unbedeutende Therapiekosten, die zu einer steigenden Belastung des Gesundheitssystems führen.

Das Ansprechen einer Therapie wird in vielen Studien durch den funktionellen Parameter der zentralen Sehschärfe beurteilt, der aber nicht alle Aspekte der eingeschränkten Sehfunktion der betroffenen Patienten miteinbezieht und so nicht immer mit der vom Patienten selbst wahrgenommenen Funktionseinschränkung des betroffenen Auges im Alltag übereinstimmt. Einen wichtigen Aspekt hierbei stellt die Fähigkeit zur Fixation dar, die insbesondere beim Lesen, aber auch beim detaillierten Betrachten von Personen und Gegenständen von zentraler Bedeutung ist. Beim DMÖ kann die Fixation gestört sein, auch wenn die zentrale Sehschärfe noch gut erhalten ist. Einen wichtigen Grund hierfür stellen Funktionseinschränkungen im zentralen Gesichtsfeld dar, die mit der Prüfung der zentralen Sehschärfe allein nur sehr bedingt erfasst werden. Um die funktionelle Leistung der zentralen Netzhaut bei Patienten mit DMÖ besser zu analysieren, stellt das Fixationsverhalten einen wichtigen funktionellen Parameter, ergänzend zur zentralen Sehschärfe, dar. Bisher gibt es jedoch nur wenige systematische Daten zum Fixationsverhalten

and prior to microperimetrically detectable changes of retinal sensitivity additional to BCVA during treatment of diabetic macular edema.

von Patienten unter intravitrealer Ranibizumab-Therapie beim DMÖ.

Untersuchungen an Patienten mit DR weisen darauf hin, dass eine enge Korrelation zwischen Fixationsstabilität und bestkorrigierter Sehschärfe besteht, wobei der Zusammenhang mit im OCT erhobenen strukturellen Parametern, wie der Netzhautdicke oder der Integrität einzelner Netzhautstrukturen, teils kontrovers diskutiert wird [12–17].

Diese prospektiv angelegte Studie untersucht die funktionellen und morphologischen Parameter bei Patienten mit Fovea involvierendem DMÖ im Verlauf, vor einer initialen Behandlung und nach 3 intravitrealen Ranibizumab-Eingaben im monatlichen Abstand.

Patienten und Methoden

In einer prospektiven Studie der Augenklinik der Ludwig-Maximilians-Universität München untersuchten wir 39 Augen von 30 Patienten mit Fovea involvierendem DMÖ. Die Diagnose erfolgte klinisch durch einen erfahrenen Retinologen und wurde durch bildgebende Diagnostik mit Fluoreszein-Angiografie (FLA) und Spectral-Domain optische Kohärenztomografie (SD-OCT) unterstützt.

Eingeschlossen wurden Frauen und Männer mit Diabetes Mellitus Typ I oder II, mit diabetischem diffus, fokalem oder zystoidem Makulaödem, unabhängig vom Ausprägungsgrad der diabetischen Retinopathie. Alle Patienten hatten in den letzten 6 Monaten vor Beginn der Studie keine intravitrealen Injektionen, Laserbehandlungen oder Glaskörperchirurgie gehabt.

Ausschlusskriterien waren Patienten mit ischämischer Makulopathie in der FLA oder epiretinalen Traktionen im SD-OCT sowie schwere Fälle von proliferativer diabetischer Retinopathie (PDR), okuläre Infektionen, fortgeschrittene Glaukome, Medientrübungen, Glaskörperblutungen und andere Ursachen, die den intraokularen Einblick störten oder für eine zusätzliche Visusminderung verantwortlich waren.

Die zentrale Sehschärfe wurde mithilfe standardisierter Buchstabenafeln nach dem Protokoll der Early Treatment Diabetic Retinopathy Study (ETDRS) bestimmt. Nach Indikationsstellung entsprechend den Vorgaben der Therapieempfehlung der Deutschen Ophthalmologischen Gesellschaft (DOG), der Retinologischen Gesellschaft und des Berufsverbandes der Augenärzte Deutschlands (BVA) [18] erhielten alle eingeschlossenen Patienten jeweils im Abstand von 1 Monat 3 intravitreale Ranibizumab-Injektionen. Ein gutes Ansprechen äußerte sich in einer Netzhautdickenabnahme und einer Zunahme der bestkorrigierten Sehschärfe (best-corrected visual acuity, BCVA) nach intravitrealer Ranibizumab-Therapie. In diesen Fällen wurde die Injektionstherapie entsprechend den Empfehlungen von DOG und BVA fortgeführt. Abbruchkriterien der Therapie waren eine Sehverschlechterung von mindestens 2 Zeilen im Vergleich zum Ausgangsvisus, oder eine Dickenzunahme der zentralen Netzhaut um mindestens 20%. Die Therapie wurde auch dann nicht fortgeführt, wenn BCVA und/oder die Netzhautdicke an 2 aufeinander folgenden monatlichen Kontrollen keine weitere Verbesserung erfuhren,

das Ödem vollständig resorbiert war oder die BCVA den Wert von 1,0 erreichte.

Fluoreszein-Angiografie (FLA) und Spectral-Domain optische Kohärenztomografie (SD-OCT)

Bei allen eingeschlossenen Patienten wurde vor Therapiebeginn und 1 Monat nach der 3. intravitrealen Ranibizumab-Eingabe eine FLA (HRA2/Spectralis-OCT, Heidelberg Engineering, Heidelberg) durchgeführt. Die SD-OCT-Aufnahmen erfolgten monatlich am selben Gerät als standardisierte, 15-fach gemittelte „volume scans“ mit einer Auflösung von 7 µm optisch und 4 µm digital, die Aufnahmegeschwindigkeit beträgt beim SD-OCT 40 000 A-Scans pro Sekunde.

Mikroperimetrie

Die mikroperimetrische Untersuchung wurde mit dem Nidek MP1 Mikroperimeter (Software Version SW 1.4.2.) durchgeführt. Die schwelleneingabelnde Strategie dient der schrittweisen Annäherung an die vermutete Reizschwelle mit zunächst 4 dB, dann 2 dB und schließlich 1 dB (4-2-1-Strategie). Das Ergebnis ist ein kartesisches kreisrundes Netz mit 41 Stimuli über einen Bereich von 12° × 12° der zentralen Netzhaut. Als Fixation dient ein rotes Kreuz mit 3° Ausdehnung, welches visusabhängig auf 5° oder 7° vergrößert werden kann. Für die Auswertung wurde die kreisrunde Darstellung mit den errechneten Stimuli analog zur 3-D-Dickenkarte der OCT-Aufnahmen topografisch überlappend in einen zentralen Kreis, einen mittelperipheren und in einen äußeren Kreisring unterteilt.

Fixationsverhalten und die Fixationsstabilität

Darüber hinaus wurden während der mikroperimetrischen Untersuchung das Fixationsverhalten und die Fixationsstabilität untersucht. Die Fixation wird hierbei mit einem in das Mikroperimeter integrierten Auto-Tracking-System kontrolliert, welches horizontale und vertikale Blickabweichungen aufnimmt und die Fixation innerhalb eines kreisrunden Durchmessers von 2° und 4° in % errechnen kann. Die daraus resultierenden Ergebnisse klassifizierten wir in 3 unterschiedliche Gruppen als zentral, relativ zentral und exzentrisch. Wenn mehr als 50% der Fixationspunkte innerhalb eines Durchmessers von 2° um die Fovea lagen, wurde dies als zentrale Fixation klassifiziert. Weniger als 50%, aber mehr als 25% der Fixationspunkte innerhalb eines Durchmessers von 2° um die Fovea wurden als relativ zentrale Fixation klassifiziert. Als exzentrische Fixation wurde hingegen eine Fixationsrate während der mikroperimetrischen Untersuchung mit weniger als 25% der Fixationspunkte innerhalb eines Durchmessers von 2° um die Fovea bewertet. Das individuelle Fixationsmuster jedes Patienten ergibt sich aus 2 Variablen: Fixationsort (definiert als die Position der Fixation mit Bezug auf die Mitte der fovealen avaskulären Zone) und Fixationsstabilität (definiert als die Fähigkeit des Auges, die Fixation in einem bevorzugten Netzhautareal zu halten). Des Weiteren wird zwischen Fixationsstabilität und Fixationsverhalten unterschieden. Zur Ermittlung der Fixationsstabilität wurde in unserer Studie mittels automatischem Eye Tracking der augenblickliche Fixationsort des untersuchten Auges zu mehreren Zeitpunkten der Untersuchung dokumentiert. Aus der Summe der gewonnenen Werte kann dann die mittlere Fixationsstabilität bestimmt werden. Das Fixationsverhalten ergibt sich aus der Beobachtung des Fixationsorts auf der Netzhaut sowie deren Abgleich mit subjektiven Angaben des Patienten im zeitlichen Verlauf. Beide Parameter können über die Bestimmung der zentralen Sehschärfe hinaus wichtige zu-

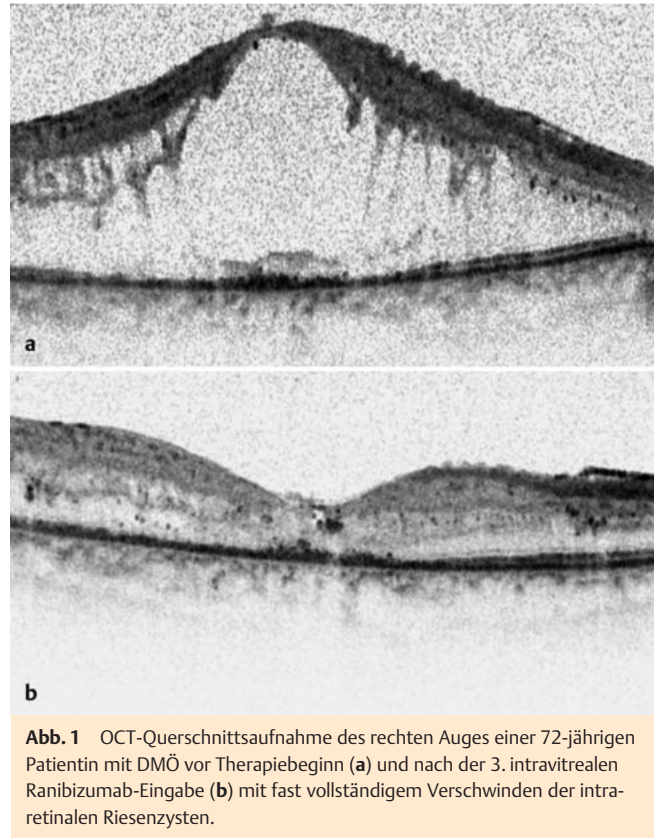

Abb. 1 OCT-Querschnittsaufnahme des rechten Auges einer 72-jährigen Patientin mit DMÖ vor Therapiebeginn (a) und nach der 3. intravitrealen Ranibizumab-Eingabe (b) mit fast vollständigem Verschwinden der intraretinalen Riesenzysten.

sätzliche Informationen über die funktionelle Einschränkung von Patienten mit DMÖ liefern [12].

Statistische Analyse

Die Auswertung der gesammelten Daten wurde mittels SPSS Version 17.0 (SPSS Inc, Chicago, IL, USA) vorgenommen. Ein p-Wert von <0,05 wurde als signifikant gewertet. Parametrische Tests für normalverteilte Variablen wurden zur Signifikanzbestimmung durchgeführt. Die primäre Fallzahlplanung erfolgte anhand der Netzhaut-OCT-Dicke: eine Fallzahl von n = 10 erreicht bei einer angenommenen Standardabweichung der SD-OCT-Messwerte von 6 µm bereits 95% statistische Power, um einen Unterschied von 10 µm Netzhautdicke zu erkennen. Bei n = 15 wird eine Power von 99% erreicht. Um auch für Teilpopulationen die Entwicklung der Netzhautdicke präzise analysieren zu können, wurde deshalb für die Studie eine Fallzahl von ≥ 30 geplant.

Ergebnisse

Zwischen März und Oktober 2011 konnten 39 Augen von insgesamt 30 Patienten (11 Frauen und 19 Männer, Durchschnittsalter 64 ± 11 Jahre) mit Fovea involvierendem DMÖ erfolgreich in die Studie eingeschlossen werden. Vier Monate nach der initialen intravitrealen Lucentis-Eingabe stieg der durchschnittliche Ausgangsvisus signifikant (p < 0,001) von 26,15 ± 13,83 Buchstaben um 6,85 ± 6,45 Buchstaben auf 33,00 ± 13,31 Buchstaben an. Die mittlere zentrale Netzhautdicke nahm dabei signifikant (p < 0,001) von 503,72 ± 143,78 µm vor Therapiebeginn auf 387,05 ± 122,02 µm nach der 3. intravitrealen Injektion ab (Abb. 1 und 2).

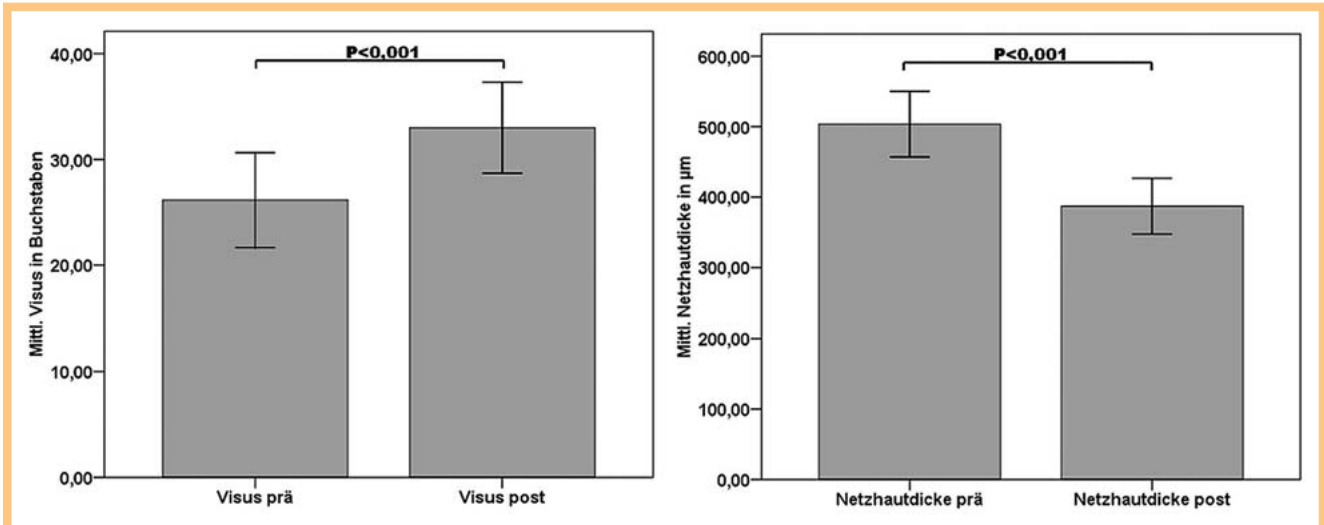


Abb. 2 Entwicklung von mittlerem Buchstabenvisus (Visus prä a) und mittlerer zentraler Netzhautdicke in µm (Netzhautdicke prä b) vor und nach 3. intravitrealer Eingabe von Ranibizumab (Visus post bzw. Netzhautdicke post).

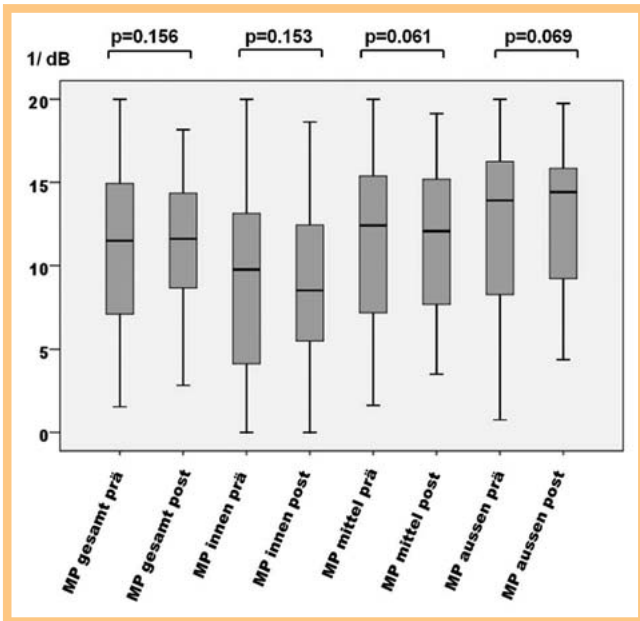


Abb. 3 Ergebnisse der Mikroperimetrie (MP) (gesamte MP und zentraler Kreis sowie mittlerer und äußerer Kreisring) in dB vor Therapiebeginn (prä) und nach der 3. intravitrealen Eingabe von Ranibizumab (post).

Die Ergebnisse der mikroperimetrischen Untersuchung zeigten im Verlauf keine signifikanten Veränderungen, sowohl für die gesamte Mikroperimetrie als auch in der Einzelauswertung der jeweiligen Segmente, die sich analog zur SD-OCT-Dickenkarte aus einem zentralen Kreis, mittlerem und äußerem Kreisring zusammensetzten (Abb. 3).

Hinsichtlich des mittleren Fixationsverhaltens aller eingeschlossenen Patienten innerhalb der zentralen 2° stieg die durchschnittliche Fixation signifikant im Mittel von 64,15% vor der Behandlung auf 70,15% nach der 3. intravitrealen Ranibizumab-Eingabe. Innerhalb der zentralen 4° fixierten die Patienten im Mittel 85,7% vor Therapiebeginn und verbesserten sich signifi-

kant auf 91,5% nach der Upload-Phase (Abb. 4). Nach den Ergebnissen der Vorarbeit von Fujii et al. und anderen Autoren [15, 19] unterteilten wir das Fixationsverhalten innerhalb bzw. außerhalb der zentralen 2° in 3 Kategorien: die 1. Kategorie ist die zentrale Fixation mit einer Fixationsrate von > 50% innerhalb der zentralen 2°. Danach folgen die 2. Kategorie mit einer relativ zentralen Fixation mit einer Fixationsrate zwischen 25% und 50% und die 3. Kategorie, die exzentrische Fixation, mit einer Fixationsrate < 25%. Die Untersuchung der Fixationsstabilität zeigte eine deutliche Verlagerung der exzentrischen und relativ zentralen Fixation vor Ranibizumab-Therapie hin zur stabilen Fixation 4 Wochen nach der letzten Injektion. Die Fixationsstabilität wurde ebenfalls entsprechend einer Vorarbeit von Fujii et al. unterteilt, in innerhalb bzw. außerhalb der zentralen 2° bzw. 4° des Gesichtsfelds, und in 3 Kategorien klassifiziert: Eine > 75%-Fixationsrate innerhalb der zentralen 2° wurde als stabil, < 75% innerhalb der zentralen 2° und > 75% innerhalb der zentralen 4° wurde als relativ instabil und < 75% innerhalb der zentralen 4° als instabile Fixation klassifiziert (Tab. 2) [15, 19].

In unserer Studie zeigte sich dabei in allen 3 Subgruppen eine signifikante Verbesserung des Fixationsverhaltens (Tab. 1). Die exzentrische Fixation bei 5 Augen (12,8%) vor Therapiebeginn reduzierte sich auf 1 Auge (2,6%) nach der Behandlung bei gleichzeitigem signifikantem Anstieg der zentralen Fixation von 25 Augen (64,1%) auf 28 Augen (71,8%) (Abb. 5).

Diskussion

Seit Anfang 2011 ist in Deutschland Ranibizumab als primäre Therapie bei Fovea involvierendem DMÖ zugelassen. Die signifikante Verbesserung sowohl der zentralen Sehschärfe als auch der zentralen Netzhautdicke in unserem Patientenkollektiv nach dreimaliger, jeweils im Abstand von 4 Wochen applizierter intravitrealer Eingabe von Ranibizumab bestätigt die Ergebnisse bisheriger multizentrischer Studien zu dessen Wirksamkeit beim DMÖ im alltäglichen klinischen Setting einer deutschen Universitätsaugenklinik [5, 6, 10].

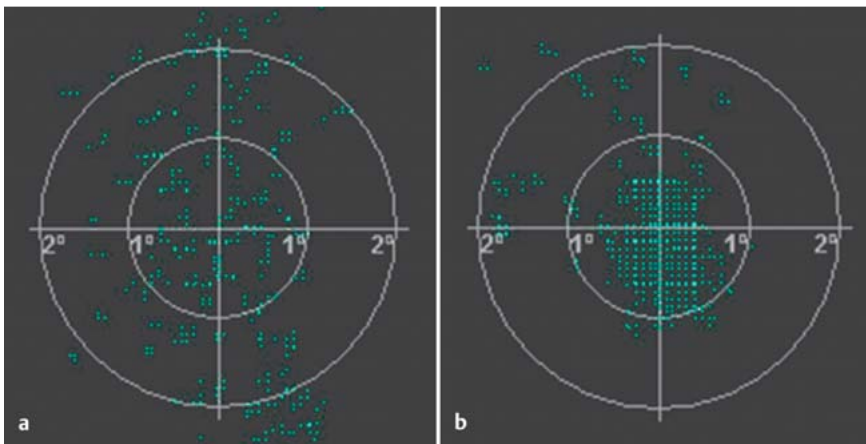


Abb. 4 Beispiel für Fixationsstabilität in Bezug auf die zentralen 2° und 4° des rechten Auges eines 71 Jahre alten Patienten mit DMÖ vor (a) und nach (b) der 3. intravitrealen Eingabe von Ranibizumab. Das Fixationsverhalten innerhalb von 2° bzw. 4° wurde im zeitlichen Verlauf während der gesamten Untersuchung aufgezeichnet (grüne Punkte) und betrug vor Therapie 39% bzw. 76% und verbesserte sich nach Therapie auf 93% bzw. 100%.

Tab. 1 Ergebnisse der zentralen Fixation (2°) während der mikroperimetrischen Untersuchung vor Therapiebeginn und nach der 3. intravitrealen Eingabe von Ranibizumab.

Fixationsverhalten hinsichtlich der zentralen 2°	vor Therapiebeginn (n = 39)	nach 3-maliger Lucentis-Gabe (n = 39)
> 50% = zentrale Fixation	25/39 (64,1%)	28/39 (71,8%)
25% < x < 50% = relativ zentrale Fixation	9/39 (23,1%)	10/39 (25,6%)
x < 25% = exzentrische Fixation	5/39 (12,8%)	1/39 (2,6%)

Tab. 2 Ergebnisse der Fixationsstabilität während der mikroperimetrischen Untersuchung vor Therapiebeginn und nach der 3. intravitrealen Eingabe von Ranibizumab.

Fixationsstabilität hinsichtlich der zentralen 2° und 4°	vor Therapiebeginn (n = 39)	nach 3-maliger Lucentis-Gabe (n = 39)
2° > 75% = stabil	17/39 (43,9%)	23/39 (58,5%)
2° < 75% bis 4° > 75% = relativ instabil	14/39 (36,6%)	12/39 (31,7%)
4° < 75% = instabile Fixation	8/39 (19,5%)	4/39 (9,8%)

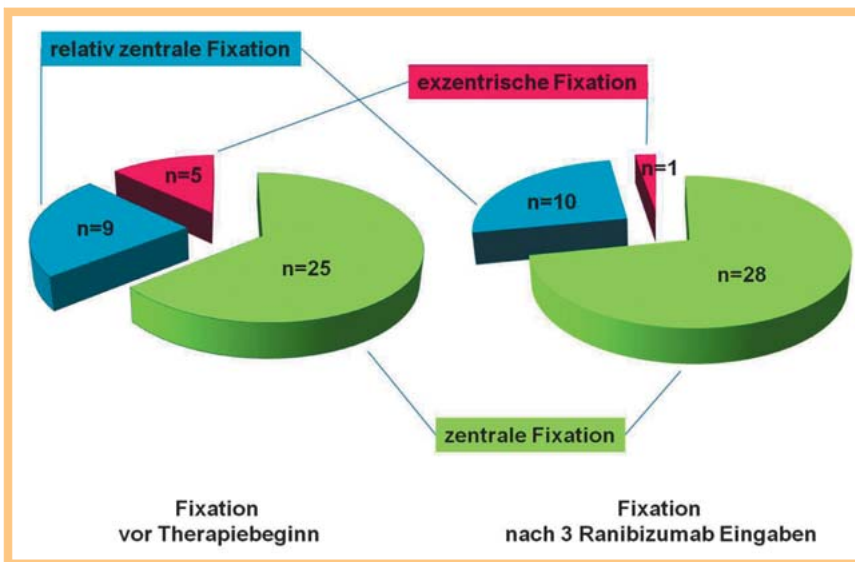


Abb. 5 Entwicklung des zentralen, relativ zentralen und exzentrischen Fixationsverhaltens [19] während der 3 initialen Ranibizumab-Eingaben bei Patienten mit Fovea involvierendem DMÖ.

Neben der zentralen Sehschärfe, die sich bereits nach 3 Monaten Therapie signifikant verbesserte, zeigte sich in den durchgeführten mikroperimetrischen Untersuchungen zwar ein deutlicher Trend zu erhöhter Empfindlichkeit der zentralen Netzhaut, jedoch konnte im Beobachtungszeitraum keine eindeutig signifikante Verbesserung der Netzhautsensibilität in der Mikroperimetrie nachgewiesen werden. Grund hierfür kann sein, dass bei vielen der von uns untersuchten Patienten bereits seit langer Zeit

ein DMÖ besteht und hieraus Veränderungen der Netzhautanatomie resultieren, die trotz morphologischer Dickenabnahme des DMÖ im OCT und Verbesserung der zentralen Sehschärfe keine mikroperimetrisch nachweisbare, signifikante funktionelle Verbesserung der perifovealen Netzhaut erlauben. Umso bemerkenswerter erscheint es, dass wir eindeutig zeigen konnten, dass das Fixationsverhalten und die Fixationsstabilität sich nach dreimonatiger intravitrealer Therapie mit Ranibizumab signifikant

verbessern und nach 3 Ranibizumab-Injektionen eine signifikante Verschiebung hin zu einer zentraleren Fixation bzw. besseren Fixationsstabilität erreicht werden konnte. Unsere Beobachtung unterstreicht die Vorarbeiten von Kube et al., die den Zusammenhang zwischen der Fixationsstabilität und zentraler Sehschärfe bei Patienten mit diabetischer Makulopathie untersuchten und bei Reduzierung des zentralen Sehvermögens eine Verschiebung des Fixationsverhaltens hin zu einer instabilen und exzentrischen Fixation nachweisen konnten [16]. Die signifikante Zunahme der Fixation nach dreimonatiger Therapie mit Ranibizumab innerhalb der zentralen 2° und 4° interpretieren wir zusätzlich zu einem Anstieg der zentralen Sehschärfe als Hinweis auf eine Verbesserung der Netzhautsensitivität, die präperimetrisch eine funktionelle Verbesserung im Sinne eines Rückgangs des diabetischen Makulaödems gibt. Das Fixationsverhalten und die Fixationsstabilität sind wichtige funktionelle Parameter, die neben der zentralen Sehschärfe mitentscheidend für das subjektive Empfinden und die Sehfähigkeit des betroffenen Patienten sowie seine Lebensqualität im Alltag sind. Beide Parameter sind einfach zu erheben und eignen sich deshalb auch gut für Kontrolluntersuchungen der Therapie von Patienten mit DMÖ.

Die Anzahl der eingeschlossenen Augen bei unserem Patientenkollektiv ist deutlich kleiner, als dies bei großen multizentrischen Studien der Fall ist. Des Weiteren lässt der Beobachtungszeitraum nach 3-monatiger Therapie keine Schlussfolgerungen hinsichtlich längerfristiger Verläufe oder Erwartungen bezüglich der Entwicklung der untersuchten funktionellen Parameter – zentrale Sehschärfe, mikroperimetrische Netzhautsensitivität, Fixationsverhalten, Fixationsstabilität – zu. Unser Patientenkollektiv entspricht dem klinischen Alltag einer deutschen Universitätsaugenklinik und kann nicht ohne Einschränkungen mit Untersuchungen gleichgesetzt werden, die unter Studienbedingungen durchgeführt wurden. Wir konnten aber ein gutes Ansprechen auf die intravitreale Therapie mit Ranibizumab bei einem relativ unselektierten Patientengut mit DMÖ zeigen.

Unter Berücksichtigung dieser Aspekte konnten wir in Übereinstimmung mit bisher veröffentlichten Vorarbeiten auch in dem von uns untersuchten Patientenkollektiv signifikante morphologische Veränderungen des DMÖ und eine signifikante Verbesserung der zentralen Sehschärfe unter intravitrealer Anti-VEGF-Therapie mit Ranibizumab zeigen. Als zusätzliche funktionelle Parameter verbesserten sich während des Beobachtungszeitraums neben der zentralen Sehschärfe auch das Fixationsverhalten und die Fixationsstabilität, die unter anderem Voraussetzungen für gutes Lesen und Schreiben sind und dadurch einen großen Einfluss auf die Lebensqualität im Alltag haben. Das Fixationsverhalten und die Fixationsstabilität können als mögliche zusätzliche funktionelle Parameter ergänzend zur zentralen Sehschärfe dienen, die frühe Hinweise auf eine Verbesserung der Netzhautsensitivität geben. Beide Parameter eignen sich grundsätzlich als erweiterte Verlaufparameter für Kontrolluntersuchungen in der Therapie des DMÖ, die uns zusätzliche Informationen über die Entwicklung der Sehqualität von Patienten mit DMÖ unter Therapie mit Ranibizumab geben können.

In dieser Studie konnten wir bei Patienten mit Fovea involvieren dem DMÖ unter intravitrealer Ranibizumab-Therapie bereits nach 3 konsekutiven Ranibizumab-Injektionen einen signifikanten Anstieg der zentralen Sehschärfe und Reduzierung der zentralen Netzhautdicke nachweisen. Darüber hinaus verbesserten sich das Fixationsverhalten und die Fixationsstabilität signifikant. Das Fixationsverhalten und die Fixationsstabilität sollten

als verlässliche, ergänzende funktionelle Parameter im Verlauf der Behandlung eines DMÖ herangezogen werden.

Danksagung



Die Autoren danken Frau Ebru Memet und Herrn Jakob Piskowski für die hervorragende technische Unterstützung.

Interessenkonflikt: Nein

Literatur

- 1 *Browning DJ, Fraser CM.* The predictive value of patient and eye characteristics on the course of subclinical diabetic macular edema. *Am J Ophthalmol* 2008; 145: 149–154
- 2 *Romero-Aroca P.* Managing diabetic macular edema: The leading cause of diabetes blindness. *World J Diabetes* 2011; 2: 98–104
- 3 *Witkin AJ, Brown GC.* Update on nonsurgical therapy for diabetic macular edema. *Curr Opin Ophthalmol* 2011; 22: 185–189
- 4 *Rinaldi M, Chiosi F, Dell'omo R et al.* Intravitreal pegaptanib sodium (Macugen®) for treatment of diabetic macular oedema: a morphologic and functional study. *Br J Clin Pharmacol* 2012; DOI: 10.1111/j.1365-2125.2012.04291.x
- 5 *Chun DW, Heier JS, Topping TM et al.* A pilot study of multiple intravitreal injections of ranibizumab in patients with center-involving clinically significant diabetic macular edema. *Ophthalmology* 2006; 113: 1706–1712
- 6 *Ciulla TA, Amador AG, Zinman B.* Diabetic retinopathy and diabetic macular edema: pathophysiology, screening, and novel therapies. *Diabetes Care* 2003; 26: 2653–2664
- 7 *Mitchell P, Bandello F, Schmidt-Erfurth U et al.* The RESTORE study: ranibizumab monotherapy or combined with laser versus laser monotherapy for diabetic macular edema. *Ophthalmology* 2011; 118: 615–625
- 8 *Massin P, Bandello F, Garweg JG et al.* Safety and efficacy of ranibizumab in diabetic macular edema (RESOLVE Study): a 12-month, randomized, controlled, double-masked, multicenter phase II study. *Diabetes Care* 2010; 33: 2399–2405
- 9 *Aiello LP, Beck RW, Bressler NM et al.* Rationale for the diabetic retinopathy clinical research network treatment protocol for center-involved diabetic macular edema. *Ophthalmology* 2011; 118: e5–e14
- 10 *Starita C, Patel M, Katz B et al.* Vascular endothelial growth factor and the potential therapeutic use of pegaptanib (macugen) in diabetic retinopathy. *Dev Ophthalmol* 2007; 39: 122–148
- 11 *Nguyen QD, Shah SM, Khwaja AA et al.* Two-year outcomes of the ranibizumab for edema of the macula in diabetes (READ-2) study. *Ophthalmology* 2010; 117: 2146–2151
- 12 *Carpinetto P, Ciancaglini M, Di Antonio L et al.* Fundus microperimetry patterns of fixation in type 2 diabetic patients with diffuse macular edema. *Retina* 2007; 27: 21–29
- 13 *Mathew R, Pearce E, Sivaprasad S.* Determinants of fixation in eyes with neovascular age-related macular degeneration treated with intravitreal ranibizumab. *Am J Ophthalmol* 2012; 153: 490–496 e491
- 14 *Sivaprasad S, Pearce E, Chong V.* Quality of fixation in eyes with neovascular age-related macular degeneration treated with ranibizumab. *Eye (Lond)* 2011; 25: 1612–1616
- 15 *Otani T, Kishi S, Maruyama Y.* Patterns of diabetic macular edema with optical coherence tomography. *Am J Ophthalmol* 1999; 127: 688–693
- 16 *Kube T, Schmidt S, Toonen F et al.* Fixation stability and macular light sensitivity in patients with diabetic maculopathy: a microperimetric study with a scanning laser ophthalmoscope. *Ophthalmologica* 2005; 219: 16–20
- 17 *Hee MR, Puliafito CA, Wong C et al.* Quantitative assessment of macular edema with optical coherence tomography. *Arch Ophthalmol* 1995; 113: 1019–1029
- 18 Stellungnahme der Deutschen Ophthalmologischen Gesellschaft, der Retinologischen Gesellschaft und des Berufsverbandes der Augenärzte Deutschlands zur Therapie der diabetischen Makulopathie. *DOG* 2010: 19–31, www.dog.org
- 19 *Fujii GY, De Juan Jr. E, Humayun MS et al.* Characteristics of visual loss by scanning laser ophthalmoscope microperimetry in eyes with subfoveal choroidal neovascularization secondary to age-related macular degeneration. *Am J Ophthalmol* 2003; 136: 1067–1078