

# Diabetische Retinopathie

## Vergleich der diagnostischen Eigenschaften des Ultraweitwinkel-Scanning-Laser-Ophthalmoskops Optomap mit der ETDRS-7-Feld-Fundusfotografie

**Die diabetische Retinopathie (DR) ist eine der häufigsten Folgeerkrankungen des Diabetes mellitus (DM). In Deutschland und den westlichen Industrienationen stellt sie eine der Hauptursachen für Erblindung dar [15, 26]. Man geht davon aus, dass sich die Zahl der Patienten, die durch den DM ein erhöhtes Risiko für Sehverschlechterung haben, in den nächsten 30 Jahren verdoppeln wird [29].**

Neben der konsequenten internistischen Einstellung des DM und häufig bestehender Begleiterkrankungen (z. B. arterieller Hypertonus) sind regelmäßige augenärztliche Vorsorgeuntersuchungen, einschließlich des Augenhintergrunds, entscheidende Bausteine für eine adäquaten Therapie und Prophylaxe der visusbedrohenden DR [14, 24]. Dennoch ist die Zahl der Patienten mit DM, die regelmäßig an augenärztlichen Vorsorgeuntersuchungen teilnehmen, in den meisten westlichen Industrienationen unzureichend. In den USA werden beispielsweise nur 40–60% der Patienten mit DM jährlich vom Augenarzt untersucht [2, 14]. Ein wesentlicher Grund hierfür ist die Tatsache, dass die Vorsorgeuntersuchung beim Augenarzt von vielen Patienten als zeitaufwändig und mühsam angesehen wird. Dies liegt nicht zuletzt daran, dass hierbei eine Weitstellung der Pupillen erfolgt, die das Sehen temporär verschlechtert und

die aktive Teilnahme am Straßenverkehr einschränkt [1, 23].

Um die Akzeptanz der augenärztlichen Vorsorgeuntersuchung bei Diabetikern zu verbessern, sind in den letzten Jahren zunehmend Screeningprotokolle entwickelt worden, die auf einer Beurteilung der Netzhaut hinsichtlich diabetischer Veränderungen ohne die Notwendigkeit einer Pupillenerweiterung beruhen [7, 10, 27]. Hierfür kommen hauptsächlich spezielle nonmydriatische Funduskameras zum Einsatz, die zudem eine Anbindung an teleophthalmologische Screeningnetzwerke erlauben [1, 7, 9, 12].

Mit dem Optomap Panoramic 200MA (Optos PLC, Dunfermline, Fife, Scotland, UK) steht auch in Deutschland seit kurzem ein nonmydriatisches Imagingsystem zur Verfügung, das nicht nur den hinteren Pol der Netzhaut, sondern außerdem bis zu 200° der peripheren Netzhaut auf einem Scan abzubilden vermag ([17, 22], **Abb. 1a**). Das Gerät basiert auf der Scanning-Laser-Ophthalmoscope- (SLO-) Technologie und erlaubt durch den Einsatz einer spezifischen Optik aus hoch elliptischen Spiegeln, weite Teile der Netzhaut ohne Pupillenerweiterung, teils bis über den Äquator hinaus, abzubilden. Diese Eigenschaften lassen das Optomap-Panoramic-200MA-System als vielversprechendes Screening-Tool bei Patienten mit DM erscheinen. Außerdem ist das große Netzhautareal, das mit

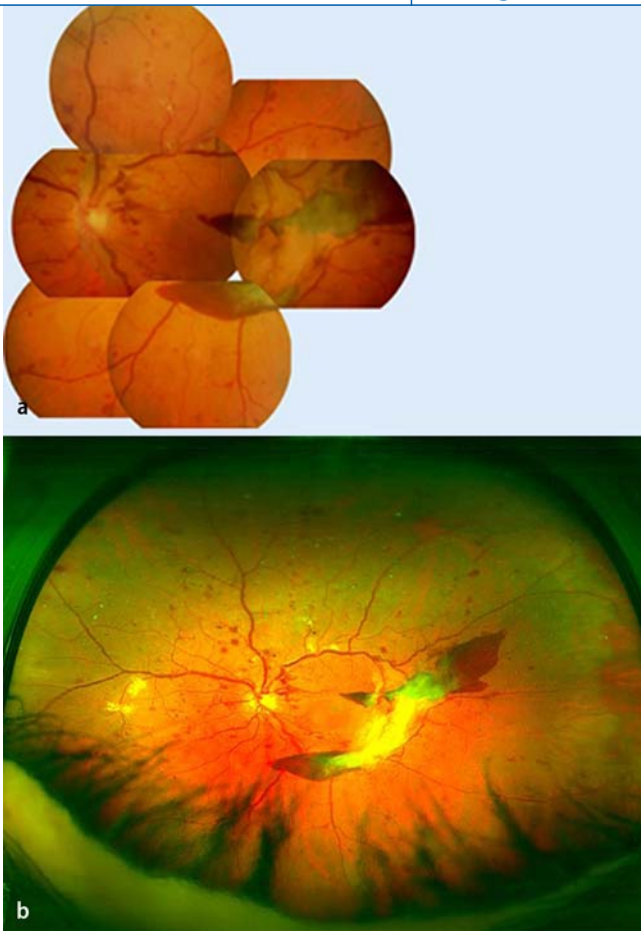einem Optomap-Scan abgebildet werden kann, evtl. gegenüber der konventionellen Fundusfotografie vorteilhafter [17, 22].

Diese Studie vergleicht die diagnostischen Möglichkeiten des nonmydriatischen 200°-Ultraweitwinkel-SLO-Optomap-Panoramic 200MA mit dem Goldstandard des fotografischen DR-Screenings, der 7-Feld-Fundusfotografie (7×45°) nach dem Protokoll der Early Treatment of Diabetic Retinopathy Study (ETDRS; [4, 5, 19]).

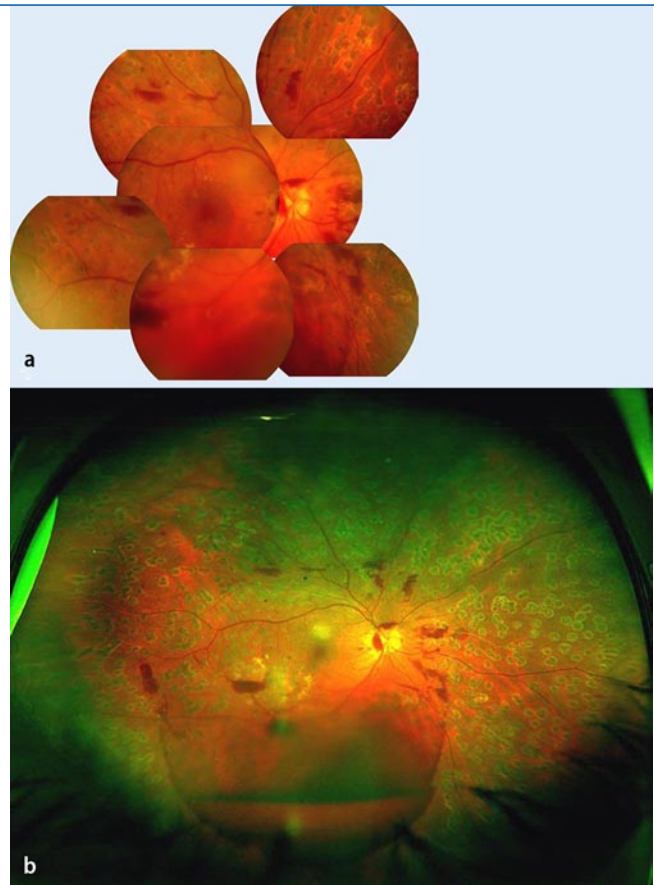
### Methoden

### Patienten

Die Patienten für diese Studie wurden aus der ambulanten Diabetessprechstunde der Augenklinik der Ludwig-Maximilians-Universität in München rekrutiert. Als Einschlusskriterium galt eine Mindesterkrankungsdauer des DM (nach WHO Definition) von 3 Jahren. Augen, die zusätzlich andere, zentrale Fundusveränderungen (z. B. altersbedingte Makuladegeneration) aufwiesen, wurden von der Studie ausgeschlossen. Im Gegensatz dazu waren Medientrübungen am untersuchten Auge kein Ausschlusskriterium. Alle Augen wurden neben einer vollständigen augenärztlichen Untersuchung durch einen erfahrenen Retinologen mittels Optomap-Ultraweitwinkel-SLO sowie ETDRS-7-Feld-



**Abb. 1** ▲ Beispiel eines Auges mit proliferativer diabetischer Retinopathie (PDR) in der 7-Feld-Fundusfotografie nach ETDRS-Standard (a) und im dazu korrespondierenden Optomap-Ultraweitwinkel-SLO-Scan (b). Deutlich sind die präretinalen Blutungen am unteren Gefäßbogen und neovaskuläre Proliferationen zu erkennen. Im unteren Teil des Optomap-Scans sind Zilien und Teile des Lids zu erkennen



**Abb. 2** ▲ Ein weiteres Beispiel eines bereit ausgiebig panretinal gelaserten Auges mit proliferativer diabetischer Retinopathie (PDR) und subhyaloidaler Blutung in der 7-Feld-Fundusfotografie nach ETDRS-Standard (a) und im dazu korrespondierenden Optomap-Ultraweitwinkel-SLO-Scan (b). Die panretinale Laserung ist nur im Optomap-Scan deutlich zu erkennen

Fundusfotografie dokumentiert. Die beiden Grader (MK und FP) nahmen nicht an der klinischen Untersuchung teil und hatten keinen Zugang zu klinischen Informationen.

### Optomap-Ultraweitwinkeluntersuchung

Nachdem die Studienteilnehmer ihr Einverständnis zur Teilnahme erklärt hatten, wurde die Optomap-Untersuchung ohne Pupillenerweiterung durchgeführt. Die Patienten wurden vor dem Gerät platziert, und es erfolgten mehrere Optomap-Fundus-Scans. Das Optomap-Ultraweitwinkel-SLO erzeugt hierbei zwei separate Farblaserscans unterschiedlicher Wellenlänge (rot: 633 nm, grün: 532 nm), die sowohl getrennt voneinander betrachtet werden, aber auch zu einem semirea-

listischen Farb-Scan überlagert werden können. Ein einzelner Scan, der die beste Bildqualität aufwies, wurde für die weitere Auswertung ausgewählt und gesondert gespeichert (■ Abb. 1b, ■ Abb. 2b).

Für die Untersuchung erfordert das Optomap-Ultraweitwinkel-SLO eine minimale Pupillenweite von 2 mm und vermag dann durch eine spezifische Optik aus hoch elliptischen Spiegeln Weitwinkelbilder bis zu 200° zu erzeugen. Der gesamte Untersuchungsvorgang, einschließlich Positionierung und Datenspeicherung benötigt im Schnitt weniger als 5 min.

### ETDRS-7-Feld-Fundusfotografie

Die 7-Feld-Fundusfotografie nach ETDRS-Standard wurde entsprechend der Vorgaben des Studienprotokolls der

ETDRS durchgeführt [3, 5]. Hierzu wurde am untersuchten Auge zunächst eine bestmögliche, medikamentöse Mydriasis mittels 1% Topicamid und 10% Epinephrin Augentropfen, die bei unzureichender Erweiterung nach 25 min ggf. wiederholt verabreicht wurden, erzeugt. 30°-Fundusfarbfotos wurden mit einer hochwertigen Digitalfunduskamera (Zeiss FF450, Carl Zeiss Meditec AG, Jena) mit integriertem 5-Megapixel-CCD-Sensor (Sony 3CCD, Sony, Tokyo, Japan) von einem erfahrenen, zertifizierten, ophthalmologischen Fotografen erzeugt. Aus den erzeugten Bildern wurde dann, entsprechend den Vorgaben des ETDRS-Studienprotokolls, 7 Aufnahmen ausgewählt [3, 5]: ein Bild auf die Makula zentriert, eines auf den Sehnervenkopf und 5 weitere um das Makulabild gruppiert (■ Abb. 1a, ■ Abb. 2a).

## Grading der Bilder

Alle Bilder wurden in randomisierter Reihenfolge von 2 erfahrenen Gradern (MK und FP) unabhängig voneinander und ohne weitere klinische Informationen bewertet. Zur Beurteilung des DR-Grades (CSME) wurden die Kriterien der ETDRS-Studie angewendet [3, 5]. Die 7-Feld-Fundusfotos nach ETDRS-Standard wurden hierfür mit Hilfe der in das Kamerasystem integrierten Visupac-Viewing-Software (Carl Zeiss Meditec AG, Jena) angesehen und bewertet. Die stereoskopische Betrachtungsmöglichkeit der Visupac-Software wurde eingesetzt: Dabei werden die beiden Augen optisch mittels eines einfachen Stereobetrachters separiert und die beiden Bilder Seite-gegen-Seite auf dem Monitor angezeigt. Ein Makulaödem wurde nach der internationalen klinischen DR-Schweregradeinteilung (ICDR) „gegraded“ [21] und unabhängig von diesem Grading hinsichtlich der Frage CSME nach der ETDRS-Klassifikation „gegraded“ [3, 5].

Die Optomap-Scans wurden via Netzwerk vom Image-Server auf eine Viewing-Station überspielt und dort mit der spezifischen Optomap-Viewing-Software (Optomap Vantage 2, Version 1.0) ausgewertet. Diese Software erlaubt es, die beiden getrennt generierten Farblaserscans (rot: 633 nm, grün: 532 nm) und das aus diesen automatisch zusammengesetzte semirealistische Farbbild zu betrachten. Außerdem besteht die Möglichkeit, Helligkeit und Kontrast zu verändern und sich beliebige Details zu vergrößern und heranzuzoomen.

Alle Bilder (ETDRS und Optomap) wurden an einem unkalibrierten 17“-Kathodenstrahlröhrenmonitor ausgewertet. Die Grader konnten Bilder aus der Bewertung ausschließen, wenn weniger als 60° der zentralen Netzhaut abgebildet war oder die Bildqualität keine Beurteilung der Makula und des Sehnervkopfs erlaubten.

## Statistische Auswertung

Alle Daten wurden in einem MS-EXCEL-2000-Arbeitsblatt (Microsoft Corporation, Redmond, WA, USA) gesammelt und mit Hilfe der Statistik-Software SPSS

Ophthalmologie 2011 · 108:117–123 DOI 10.1007/s00347-010-2226-4  
© Springer-Verlag 2010

## M. Kernt · F. Pinter · I. Hadi · C. Hirneiss · C. Haritoglou · A. Kampik · M.W. Ulbig · A.S. Neubauer Diabetische Retinopathie. Vergleich der diagnostischen Eigenschaften des Ultraweitwinkel-Scanning-Laser-Ophthalmoskops Optomap mit der ETDRS-7-Feld-Fundusfotografie

### Zusammenfassung

**Ziel.** Vergleich der diagnostischen Eigenschaften eines 200°-Ultraweitwinkel-Scanning-Laser-Ophthalmoskops (SLO) in Miosis mit der ETDRS-7-Feld-Fundusfotografie in Mydriasis bei diabetischer Retinopathie (DR).

**Methode.** 66 Augen mit DR wurden hinsichtlich DR-Grads nach ETDRS und diabetischen Makulaödems (DME) maskiert von 2 Gradern beurteilt. Referenzstandard war die ETDRS-7-Feld-Fundusfotografie, gegen den Optomap-P200-SLO-Bilder verglichen wurden. Alle SLO-Scans erfolgten in Miosis, die ETDRS-Fotos in Mydriasis.

**Ergebnisse.** 14 Augen (ETDRS) und 11 Augen (Optomap) wurden aufgrund unzureichender Bildqualität nicht bewertet. Für die übrigen 48 Augen bestand zwischen beiden

Imagingtechniken mit  $\kappa$ -Werten von 0,70 für Grader 1 und 0,66 für Grader 2 eine gute Übereinstimmung. Bezüglich des DME war die Übereinstimmung mit  $\kappa$ -Werten von 0,68 und 0,74 ebenfalls gut.

**Schlussfolgerungen.** Die Optomap-Bilder in Miosis liefern eine gute Übereinstimmung mit einer DR-Grad-Beurteilung anhand der ETDRS-7-Feld-Fundusfotografie in Mydriasis. Im Vergleich zu 7-Feld-Fundusfotografien erfassen die Optomap-Bilder – trotz Miosis – deutlich größere Netzhautareale und liefern so zusätzliche diagnostische Möglichkeiten.

### Schlüsselwörter

Diabetische Retinopathie · Screening · SLO · Imaging · Optomap

## Diabetic Retinopathy. Comparison of the diagnostic features of ultra-widefield scanning laser ophthalmoscopy Optomap with ETDRS 7-field fundus photography

### Abstract

**Objective.** The aim of the study was to compare the diagnostic properties of a non-mydratric 200° ultra-widefield scanning laser ophthalmoscope (SLO) with mydratric ETDRS 7-field fundus photography for diabetic retinopathy screening.

**Methods.** A consecutive series of 66 eyes from 34 patients with different levels of diabetic retinopathy (DR) were examined. Grading of DR and macular edema (ME) obtained from mydratric ETDRS 7-field fundus photography were compared with grading obtained from Optomap Panoramic 200MA SLO images. All SLOs were performed with an undilated pupil and no additional clinical information was used for evaluation of images by two independent, masked experts.

**Results.** A total of 14 eyes from ETDRS 7-field fundus photography and 11 eyes from Optomap could not be graded by at least one grader due to poor image quality, yielding 48 eyes for comparison purposes. Of the

48 ETDRS 7-field fundus photographs, 9 (11 for grader 2) eyes had no or mild DR (ETDRS levels  $\leq 20$ ) and 17 (23 for grader 2) eyes had no ME. Agreement of Optomap retinopathy grading with ETDRS 7-field fundus photography was good, kappa 0.70 for grader 1 and kappa 0.66 for grader 2. There was good agreement between both techniques for ME, grader 1 kappa 0.68 and grader 2 kappa 0.74.

**Conclusions.** Grading of DR levels from Optomap Panoramic 200MA non-mydratric images showed a good correlation with mydratric ETDRS 7-field fundus photography. Both techniques are of sufficient quality for a valid assessment of DR. Optomap Panoramic 200MA images cover a larger retinal area and might therefore offer additional diagnostic properties.

### Keywords

Diabetic retinopathy · Screening · SLO · Imaging · Optomap

**Tab. 1** Übereinstimmung DR-Grading anhand 7-Feld-Fundusfotografie vs. Optomap-Fundusbild

	ETDRS-Level												Summe
	Optomap-Grading												
	10	14	15	20	35	43	47	53	61	65	81		
7-Feld-Grading	10	1/2	0/0	0/0	0/0	0/0	0/0	0/0	0/0	0/0	0/0	0/0	1/2
	14	0/0	4/5	0/0	0/0	0/0	0/0	0/0	0/0	0/0	0/0	0/0	4/5
	15	0/0	0/0	4/2	0/0	0/1	0/0	0/0	0/0	0/0	0/0	0/0	4/3
	20	0/0	0/0	0/0	0/1	0/0	0/0	0/0	0/0	0/0	0/0	0/0	0/1
	35	0/1	0/0	1/0	0/0	4/4	1/2	0/0	0/0	0/0	0/1	0/0	6/8
	43	0/0	0/0	0/0	0/0	1/1	4/8	3/0	0/0	0/1	0/0	0/0	8/10
	47	0/0	0/0	0/0	0/0	0/0	2/1	3/2	1/0	0/1	0/0	0/0	6/4
	53	0/0	0/0	0/0	0/0	2/0	0/0	0/1	3/2	0/0	0/1	2/1	7/5
	61	0/0	0/0	0/0	0/0	0/0	0/0	0/0	0/0	4/1	0/1	0/0	4/2
	65	0/0	0/0	0/0	0/0	0/0	0/0	0/0	0/0	0/1	4/3	0/0	4/4
81	0/0	0/0	0/0	0/0	0/0	0/0	0/0	0/0	0/0	0/0	4/4	4/4	
Summe	1/3	4/5	5/2	0/1	7/6	7/11	6/3	4/2	4/4	4/6	6/5	48/48	

Die Tabelle gibt die Zahl der Augen in jeder Kategorie für Grader 1 bzw. Grader 2 wieder. Insgesamt bestand eine gute Übereinstimmung mit  $\kappa$  0,70 bzw. 0,66. Die nicht vorkommenden ETDRS-Level 71, 75 und höher als 81 werden nicht aufgeführt. DR diabetische Retinopathie, NPDR nichtproliferative diabetische Retinopathie, PDR proliferative diabetische Retinopathie.

**Tab. 2** Übereinstimmung DME-Grading anhand 7-Feld-Fundusfotografie vs. Optomap-Fundusbild (internationale Klassifikation)

ETDRS-Foto	Optomap-Grading Makulaödem				Summe
	Kein ME	Mildes ME	Moderates ME	Schweres ME	
Kein ME	14/22	2/1	1/0	0/0	17/23
Mildes ME	3/3	17/16	2/1	0/0	22/20
Moderates ME	0/0	0/1	3/0	0/0	3/1
Schweres ME	0/0	0/0	1/0	0/0	1/0
Summe	17/25	19/18	7/1	0/0	43/44

Zahl der Augen in jeder Kategorie für Grader 1 bzw. Grader 2. Bei Grader 1 waren 5 Augen und bei Grader 2 4 Augen nicht ausreichend beurteilbar. Insgesamt bestand eine gute Übereinstimmung mit  $\kappa$  0,68 (Grader 1) und 0,74 (Grader 2). ME Makulaödem, DME diabetisches Makulaödem.

**Tab. 3** Übereinstimmung DME-Grading anhand 7-Feld-Fundusfotografie vs. Optomap-Fundusbild (CSME)

ETDRS-Foto	Optomap-Grading Makulaödem (CSME)		
	CSME	Kein CSME	Summe
CSME	14/10	1/2	15/12
Kein CSME	1/0	29/32	30/32
Summe	15/10	30/34	45/44

Die Zahlen dieser Tabelle geben die Augen in jeder Kategorie für Grader 1 bzw. Grader 2 wieder. Bei Grader 1 waren 3 Augen und bei Grader 2 4 Augen nicht ausreichend beurteilbar. Es bestand eine sehr gute Übereinstimmung mit  $\kappa$  0,90 (Grader 1) und 0,88 (Grader 2). DME diabetisches Makulaödem.

17,0 für Windows (SPSS Inc., Chicago, IL, USA) ausgewertet. Für alle Tests wurde  $p < 0,05$  als signifikant gewertet. Die  $\kappa$ -Statistik wurde entsprechend der Vorgaben von Bland und Altman [8] gewichtet: bei  $\kappa < 0,20$  bestand eine geringe, bei 0,21 bis 0,40 eine angemessene, bei 0,41 bis 0,60 eine moderate, bei 0,61 bis 0,80 eine gute und bei 0,81 bis 1,00 eine sehr gute Über-

einstimmung zwischen beiden Bildgebungstechniken. Um jeglichen Bias durch Gewichtung zu vermeiden, wurde das ungewichtete  $\kappa$  verwendet.

## Ergebnisse

In diese Studie wurden 66 Augen (34 OD, 32 OS) von 34 Patienten mit unterschied-

lichen Stadien einer DR eingeschlossen. Das Durchschnittsalter der Patienten betrug  $62 \pm 14,1$  Jahre. Die Dauer der DM-Erkrankung lag durchschnittlich bei  $14,2 \pm 9,8$  Jahre. 54% der Patienten litten an einem insulinabhängigen Diabetes mellitus (IDDM), 46% an einem nichtinsulinabhängigen Diabetes mellitus (NIDDM). Der durchschnittliche HbA<sub>1c</sub>-Wert betrug  $8,1 \pm 2,2\%$ .

14 Augen konnten anhand der 7-Feld-Fundusfotografie nach ETDRS-Standard, 11 Augen anhand der Optomap-Ultraweitwinkel-Scans mindestens von einem Grader aufgrund unzureichender Bildqualität nicht ausreichend beurteilt werden. Es verblieben 48 Augen (25 OD, 23 OS), die von beiden Graden beurteilt wurden und in die weitere Auswertung eingeschlossen werden konnten.

Der Retinopathiegrad wurde nach den Kriterien der ETDRS-Studie bestimmt [4, 5]. Die Ergebnisse des DR-Gradings sind in **Tab. 1** zusammengefasst. Anhand der 7-Feld-Fundusfotografie nach ETDRS-Standard wiesen 9 (Grader 2: 11) Augen keine oder eine milde DR auf (ETDRS-levels  $\leq 20$ ). 17 Augen (Grader 2: 23) hatten kein diabetisches Makulaödem (DME). Der Grad der Übereinstimmung des DR-Gradings zwischen beiden Imagingtechniken war bei beiden Graden mit  $\kappa$ -Werten von 0,70 für Grader 1 und 0,66 für Grader 2 gut. Auch im Bezug auf die Beurteilung des DME zeigte sich für beide Grader eine gute Übereinstimmung (**Tab. 2**) zwischen den Optomap-Ultra-Weitwinkel-Scans und der 7-Feld-Fundusfotografie nach ETDRS-Standard (Grader 1: 0,68, Grader 2: 0,74). Für CSME (**Tab. 3**) bestand eine sehr gute Übereinstimmung mit  $\kappa$  0,90 (Grader 1) und 0,88 (Grader 2).

## Diskussion

In dieser Studie wurden die diagnostischen Eigenschaften des Ultraweitwinkel-SLO Optomap hinsichtlich Beurteilung der DR und des Vorhandenseins eines DME sowie des klinisch signifikanten Makulaödems (CSME) untersucht und mit der 7-Feld-Fundusfotografie nach ETDRS-Standard verglichen. Als Ergebnis konnte eine gute Korrelation zwischen beiden Untersuchungs-

Hier steht eine Anzeige.



techniken, sowohl im Hinblick auf den DR-Grad als auch bezüglich des DME gezeigt werden. Die 7-Feld-Fundusfotografie nach ETDRS-Standard erlaubt zwar grundsätzlich eine stereoskopische Betrachtung, die Untersuchung mit dem Optomap SLO ist hingegen ein zweidimensionales Abbildungsverfahren. Weil aber hierbei 2 Farblaserscans unterschiedlicher Wellenlänge eingesetzt werden, die durch ihre Eindringtiefe auch unterschiedliche Bildinformationen beinhalten, kann hieraus unter Umständen eine gewisse Beurteilbarkeit von Schwellungen an der Netzhaut resultieren [22]. Dennoch muss zumindest bei der Optomap-Aufnahmetechnik und in geringerem Ausmaß auch bei der stereoskopischen Fundusfotografie von einer eingeschränkten Beurteilbarkeit ödematöser Schwellungen und Traktionen der Netzhaut ausgegangen werden.

Die Ergebnisse dieser Studie unterstützen aber gleichwohl vorangegangene Untersuchungen, die eine vergleichbare Validität von Optomap und der klinischen Fundusuntersuchung sowohl bei der Beurteilung des DR-Grades als auch bei der Beurteilung eines klinisch signifikanten Makulaödems (CSME) gezeigt haben [22].

Zahlreiche Untersuchungen deuten daraufhin, dass ein Grading diabetischer Fundusveränderungen anhand von fotografischen Bildern der Funduskopie überlegen ist [20, 22, 28]. Langzeitbeobachtungen von Patienten mit DR konnten eine hohe Validität des DR-Gradings anhand von ETDRS-7-Feld-Fundusfotografien belegen [4]. Da dieses Verfahren aber für die klinische Routine sehr aufwändig und ungeeignet erscheint, werden für die meisten funduskamera-basierten DR-Screening-Protokolle lediglich 1 oder 2 Bilder von 45° oder 60° verwendet [6, 7, 19, 20]. Trotzdem bieten die meisten dieser Verfahren gute Screeningcharakteristiken, auch wenn die relative kleine Netzhautfläche, die auf diese Weise dargestellt werden kann, theoretisch zu einer Abnahme der Sensitivität führt [7, 19, 20].

Nonmydriatische Aufnahmetechniken können zusätzlich eine weitere Abnahme der Sensitivität hervorrufen [6]. Aptel et al. konnten beispielsweise zeigen, dass

sich mit der 3×45°-Technik ohne Pupillenerweiterung zwar immer noch eine Sensitivität von 92% und eine Spezifität von 97% bei der Beurteilung von diabetischen Fundusveränderungen erzielen lässt, im Gegensatz dazu sank aber bei der Beurteilung eines einzelnen, zentralen 45°-Fundusbilds die Sensitivität deutlich auf 77% ab [6]. Die Abbildung der nasalen Netzhaut scheint für die Beurteilung des DR-Grades besonders wichtig, dennoch kann das Erfassen eines möglichst großen Netzhautareals zu einer besseren Beurteilbarkeit beitragen [22, 23].

Mit dem Optomap-SLO-Imagingsystem können ohne Mydriasis bis zu 200° der Netzhaut, und damit deutlich größere Netzhautareale als mit der 7-Feld-Fundusfotografie nach ETDRS-Standard, auf einem Scan abgebildet werden (Abb. 1a,b). Allein diese Tatsache lässt Vorteile dieses Verfahrens vermuten. Ein weiterer Vorteil des Optomap-SLO könnte darin bestehen, dass die SLO-Technik generell weniger anfällig gegenüber Medientrübungen, insbesondere von Linsentrübungen, und geringer Pupillenweite ist [18]. Außerdem weist die SLO-Technik eine deutlich bessere Kontrasttiefe als konventionelle Kamerasysteme auf [22]. Sie ist aber, was die Bildauflösung betrifft, begrenzt und liegt meist deutlich unter der Pixelzahl hochwertiger Funduskameras [22]. Inwieweit dies Einfluss auf die Bewertbarkeit der SLO-Scans hat ist aber fraglich, da in einer vorangegangenen Arbeit gezeigt werden konnte, dass mit dem Optomap-SLO bei der Beurteilung des DR-Grades zumindest vergleichbare Ergebnisse wie mit der klinischen Funduskopie erzielt werden können [22]. Das für diese Studie verwendete Optomap-SLO verfügt über eine Bildauflösung von 3900×3072 Pixel, was, je nach Lokalisation auf dem Scan, etwa 17–22 Pixel pro Grad entspricht. Dadurch können in der Regel auch sehr feine Fundusveränderungen gut beurteilt werden.

Die Gefahr, sehr peripher gelegene Fundusveränderungen zu übersehen oder falsch zu bewerten, wurde in der Literatur diskutiert [11], konnte aber in dieser Studie nicht beobachtet werden. Es ist aber kritisch anzumerken, dass die Optomap-SLO-Bilder keine Farbfotografien im eigentlichen Sinn darstellen,

sondern durch Superposition der beiden getrennt generierten Farblaserscans entstehen und es sich demnach um *pseudofotografische*, aus den Farben rot und grün zusammengesetzte SLO-Scans handelt. Hieraus könnte prinzipiell die Gefahr eine Fehlinterpretation von Befunden resultieren, die sich aber in der klinischen Routineanwendung des für die Studie verwendete Optomap-SLO durch die Autoren, insbesondere im Bezug auf die Beurteilbarkeit des DR Grades, nicht bestätigen lässt. Der Anteil von Bildern, die von den Gradern aufgrund unzureichender Bildqualität nicht beurteilt werden konnten, betrug für die 7-Feld-Fundusfotografien nach ETDRS-Standard 21% (in Mydriasis), für das Optomap-SLO 17% (in Miosis). Diese Werte sind prinzipiell mit den Ergebnissen anderer Studien vergleichbar, die 4–22% „failure rates“ in Screeningprogrammen haben [13]. Für die 7-Feld-Fundusfotografie liegt der Anteil „nichtgradebarer“ Bilder sogar eher unterhalb jenem anderer Studien [25]. Es ist außerdem bekannt, dass beispielsweise Faktoren wie Linsentrübung, Retinopathiestadium, Alter oder Pupillenweite in Mydriasis die Bildqualität verschlechtern [23]. Daher sollte auch berücksichtigt werden, dass das untersuchte Patientenkollektiv mit relativ hoher Morbidität nicht dem eines unselektiven Kollektivs wie bei Screeninguntersuchungen entspricht, für das häufig 5–10% „drop out rate“ erreicht werden [13]. Darüber hinaus ist anzumerken, dass die Optomap-Untersuchung in unserer Studie in Miosis durchgeführt wurde und die Drop-out-Rate bei den Ultraweitwinkel-SLO-Scans dennoch geringer als bei den 7-Feld-Fundusfotografien in Mydriasis nach ETDRS-Standard war. Dies ist aus unserer Sicht auf die im Vergleich zur 7-Feld-Fundusfotografie in Mydriasis einfachere Durchführbarkeit der nonmydriatischen-Optomap-Untersuchung zurückzuführen, aber möglicherweise auch auf die höhere Kontrasttiefe der SLO-Scans. Bedingt durch die spezifische Optik des Optomap-SLO, durch welche die Abbildung von bis zu 200° der Netzhaut auf einem Scan ermöglicht wird, kommt es v. a. in der Peripherie zu geringfügiger radiärer Bildverzerrung, aus der besonders in der

weiteren Peripherie ein mäßiger Vergrößerungseffekt resultiert. Nach Einschätzung der Autoren sind diese Verzerrungen in der mittleren Netzhautperipherie aber vernachlässigbar und nicht stärker ausgeprägt als beispielsweise bei der 7-Feld-Fundusfotografien nach ETDRS-Standard. In der äußeren Peripherie ist dieser Effekt zwar merklich, diese Areale sind jedoch mittels mydriatischer 30°-Fundusfotografie überhaupt nur sehr eingeschränkt zugänglich.

## Fazit für die Praxis

**Zusammenfassend zeigen die Ergebnisse unserer Studie, dass die nonmydriatisch erzeugten Optomap-Ultraweitwinkel-SLO-Scans im Vergleich zur 7-Feld-Fundusfotografie nach ETDRS-Standard in Mydriasis von ausreichender Bildqualität sind und den Grad der DR sicher beurteilen können. Ob DME und CSME wirklich valide beurteilt werden können, muss noch weiter – beispielsweise mit dem OCT als Referenz – untersucht werden. Das im Vergleich zur ETDRS-7-Feld-Fundusfotografie deutlich größere Netzhautareal des Optomap-SLO-Scans kann insbesondere bei der Beurteilung peripher gelegener Fundusveränderungen zusätzlich von Wert sein [16, 17, 22]. Die hier vorgestellten Daten zeigen, zusammen mit vorangegangenen Untersuchungen [22], dass die diagnostischen Eigenschaften des Optomap-Ultraweitwinkel-SLO die grundsätzlichen Voraussetzungen für ein valides Screening auf DR erfüllen. Der Einsatz dieser neuartigen Technik in telemedizinischen Screeningprogrammen scheint also vielversprechend zu sein.**

## Korrespondenzadresse

**Dr M. Kernt**



Augenklinik der Ludwig-Maximilians-Universität, München  
Mathildenstraße 8,  
80336 München  
Marcus.Kernt@  
med.uni-muenchen.de

**Interessenkonflikt.** Der korrespondierende Autor gibt an, dass kein Interessenkonflikt besteht.

## Literatur

- Ahmed J, Ward TP, Bursell SE et al (2006) The sensitivity and specificity of nonmydriatic digital stereoscopic retinal imaging in detecting diabetic retinopathy. *Diabetes care* 29:2205–2209
- Al E (1992) Current management of diabetic retinopathy. *West J Med* 157:67–70
- Anonymous (1991) Early photocoagulation for diabetic retinopathy. ETDRS report number 9. Early Treatment Diabetic Retinopathy Study Research Group. *Ophthalmology* 98:766–785
- Anonymous (1991) Fundus photographic risk factors for progression of diabetic retinopathy. ETDRS report number 12. Early Treatment Diabetic Retinopathy Study Research Group. *Ophthalmology* 98:823–833
- Anonymous (1985) Photocoagulation for diabetic macular edema. Early Treatment Diabetic Retinopathy Study report number 1. Early Treatment Diabetic Retinopathy Study research group. *Arch Ophthalmol* 103:1796–1806
- Aptel F, Denis P, Rouberol F et al (2008) Screening of diabetic retinopathy: effect of field number and mydriasis on sensitivity and specificity of digital fundus photography. *Diabetes Metab* 34:290–293
- Askew D, Schluter PJ, Spurling G et al (2009) Diabetic retinopathy screening in general practice: a pilot study. *Aust Fam Physician* 38:650–656
- Bland JM, Altman DG (1986) Statistical methods for assessing agreement between two methods of clinical measurement. *Lancet* 1:307–310
- Cavallerano J, Lawrence MG, Zimmer-Galler I et al (2004) Telehealth practice recommendations for diabetic retinopathy. *Telemed J E Health* 10:469–482
- Chew EY (2006) Screening options for diabetic retinopathy. *Curr Opin Ophthalmol* 17:519–522
- Chou B (2003) Limitations of the Panoramic 200 Optomap. *Optom Vis Sci* 80:671–672
- Conlin PR, Fisch BM, Cavallerano AA et al (2006) Nonmydriatic tele-retinal imaging improves adherence to annual eye examinations in patients with diabetes. *J Rehabil Res Dev* 43:733–740
- NHS Centre for Reviews and Dissemination (1999) University of York Complications of Diabetes. *Effective Health Care* 5(4):3. Available at: <http://www.york.ac.uk/inst/crd/EHC/ehc54.pdf>
- Fong DS, Aiello LP, Ferris FI, 3rd et al (2004) Diabetic retinopathy. *Diabetes care* 27:2540–2553
- Icks A, Trautner C, Haastert B et al (1997) Blindness due to diabetes: population-based age- and sex-specific incidence rates. *Diabet Med* 14:571–575
- Kernt M, Gschwendtner A, Neubauer AS et al (n.d) Effects of intravitreal bevacizumab treatment on proliferative retinopathy in a patient with cerebroretinal vasculopathy. *J Neurol*
- Kernt M, Ulbig MW (n.d) Images in cardiovascular medicine. Wide-field scanning laser ophthalmoscope imaging and angiography of central retinal vein occlusion. *Circulation* 121:1459–1460
- Kirkpatrick JN, Manivannan A, Gupta AK et al (1995) Fundus imaging in patients with cataract: role for a variable wavelength scanning laser ophthalmoscope. *Br J Ophthalmol* 79:892–899
- Lin DY, Blumenkranz MS, Brothers R (1999) The role of digital fundus photography in diabetic retinopathy screening. Digital Diabetic Screening Group (DDSG). *Diabetes Technol Ther* 1:477–487
- Lin DY, Blumenkranz MS, Brothers RJ et al (2002) The sensitivity and specificity of single-field nonmydriatic monochromatic digital fundus photography with remote image interpretation for diabetic retinopathy screening: a comparison with ophthalmoscopy and standardized mydriatic color photography. *Am J Ophthalmol* 134:204–213
- Lopez Galvez MI (2004) International severity scale of diabetic retinopathy and diabetic macular edema. *Arch Soc Esp Ophthalmol* 79:149–150
- Neubauer AS, Kernt M, Haritoglou C et al (2008) Nonmydriatic screening for diabetic retinopathy by ultra-widefield scanning laser ophthalmoscopy (Optomap). *Graefes Arch Clin Exp Ophthalmol* 246:229–235
- Neubauer AS, Rothschild A, Ulbig MW et al (2008) Digital fundus image grading with the nonmydriatic Visucam (PRO NM) versus the FF450 (plus) camera in diabetic retinopathy. *Acta Ophthalmol* 86:177–182
- Ostermann-Myrau R (2008) Diabetes mellitus: an epidemic rise? *Versicherungsmedizin* 60:63–65
- Scanlon PH, Malhotra R, Greenwood RH et al (2003) Comparison of two reference standards in validating two field mydriatic digital photography as a method of screening for diabetic retinopathy. *Br J Ophthalmol* 87:1258–1263
- Schwarz PE, Muylle F, Valensi P et al (2008) The European perspective of diabetes prevention. *Horm Metab Res* 40:511–514
- Tanterdham J, Singalavanija A, Namatra C et al (2007) Nonmydriatic digital retinal images for determining diabetic retinopathy. *J Med Assoc Thai* 90:508–512
- Whited JD, Datta SK, Aiello LM et al (2005) A modeled economic analysis of a digital tele-ophthalmology system as used by three federal health care agencies for detecting proliferative diabetic retinopathy. *Telemed J E Health* 11:641–651
- Wild S, Roglic G, Green A et al (2004) Global prevalence of diabetes: estimates for the year 2000 and projections for 2030. *Diabetes care* 27:1047–1053